



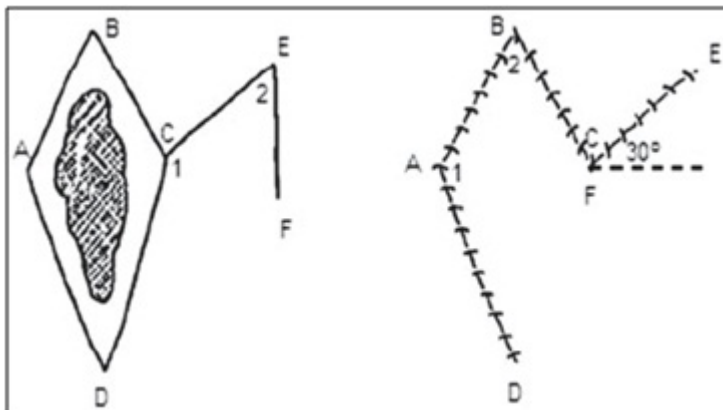
P-320 - COLGAJO DE DUFOURMENTEL COMO TÉCNICA DE CIERRE EN SINUS PILONIDAL MULTI-RECIDIVADO. A PROPÓSITO DE DOS CASOS

P. López Fernández, L. Carrión Álvarez, M. Hernández García, J.A. Martínez-Piñeiro Muñoz, B. Martínez Torres, J.M. Rodríguez Vitoria, Á. Serrano del Moral y F. Pereira Pérez

Hospital Universitario de Fuenlabrada.

Resumen

Introducción: El sinus pilonidal es una de las patologías más prevalentes en la población, especialmente en adultos jóvenes. El único tratamiento curativo que existe es el quirúrgico que consiste en resear el tejido afectado con o sin cierre primario de la herida. Entre los distintos tipos de cierre, se han descrito la utilización de colgajos como cobertura de resecciones considerables a dicho nivel. En este trabajo, se describe la utilización del colgajo de Dufourmentel como método reconstructivo. Este colgajo, se describió en 1962 como una modificación del colgajo de Limberg que mejora los resultados al disminuir el riesgo de isquemia por mejor grado de rotación del colgajo y aumentar la irrigación del mismo.



Casos clínicos: Se presentan dos pacientes sometidos a intervención quirúrgica con reconstrucción mediante un colgajo de Dufourmentel. Paciente n^o 1: mujer 22 años, intervenida de sinus pilonidal multi-recidivado en 3 ocasiones (2 resecciones con cierre primario y una resección con cierre por segunda intención), presenta dolor crónico con importante afectación en su calidad de vida por traumatismo constante sobre la fascia post-sacra adherida al plano cutáneo que le impide sentarse y cicatriz muy profunda y dolorosa que le impide una correcta higiene. Se realiza intervención con extirpación de tejido que presencia nueva recidiva muy profunda, en contacto con la fascia post-sacra y reconstrucción mediante colgajo de Dufourmentel, todo ello bajo anestesia locorregional. No complicaciones postoperatorias. Resultado muy satisfactorio con desaparición del dolor crónico de la paciente. Paciente n^o 2: varón 34 años, intervenido de sinus pilonidal multi-recidivado en 2 ocasiones (ambas resecciones con cierre primario), que presenta nueva recidiva extensa y dolor

crónico que le impide hacer una vida normal. Se realiza intervención con extirpación de todo el tejido que contiene la recidiva del sinus pilonidal hasta la fascia post-sacra y reconstrucción mediante colgajo de Dufourmentel, todo ello bajo anestesia locorregional. No complicaciones postoperatorias. Resultado satisfactorio, hasta la fecha sin nueva recidiva y desaparición del dolor crónico.

Discusión: Aunque está demostrado que el cierre por primera intención es la técnica de elección en el tratamiento del sinus pilonidal, especialmente si éste se realiza por fuera de la línea media (menor tasa de complicaciones y de recurrencia), en ocasiones son necesarios utilizar colgajos para cubrir importantes defectos locorregionales por resecciones extensas. En la literatura los colgajos más utilizados son el cleft-lift de Bascom, el colgajo de Karydakis y el colgajo de Limberg. Los cierres mediante colgajos son una técnica a tener en cuenta en los sinus pilonidales multi-recidivados. El colgajo de Dufourmentel como variante del colgajo de Limberg es una técnica más segura y que garantiza mejores resultados puesto que disminuye el riesgo de isquemia del colgajo.