



P-344 - NEUMATOSIS QUÍSTICA INTESTINAL CON NEUMOMEDIASTINO Y NEUMOPERITONEO EN PACIENTE CON NEOPLASIA PULMONAR

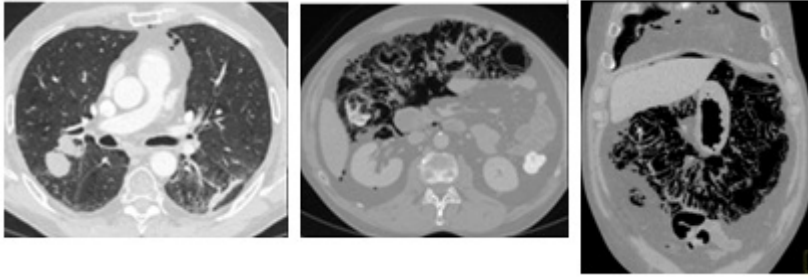
V. Olivares Ripoll, P. Sánchez Fuentes, M. Paredes Quiles, J. Abrisqueta Carrión, I. Abellán Morcillo, C. García Zamora, J. Ruiz Pardo y P. Parrilla Paricio

Hospital Universitario Virgen de la Arrixaca, Murcia.

Resumen

Introducción: Se denomina neumatosis quística intestinal (NQI) a la presencia de quistes llenos de gas localizados en la submucosa y subserosa de la pared intestinal. Es una enfermedad poco frecuente, de curso normalmente benigno y de etiología poco aclarada. Es más común en el intestino delgado o en colon. La localización extraintestinal es muy rara. Más frecuente en hombres y con un pico de edad entre los 25 y 60 años. Presentamos el caso de un paciente con NQI con neumomediastino, en el contexto de un carcinoma microcítico de pulmón en tratamiento con quimio-radioterapia.

Caso clínico: Varón 54 años. No alergias conocidas a fármacos. Bronquitis crónica en tratamiento médico. Apendicectomía a los nueve años de edad. Diagnosticado en julio de 2011 de cáncer microcítico de pulmón T3N3M0. En tratamiento con quimioterapia según esquema carboplatino-etopósido + radioterapia. Tras el 7º ciclo, el paciente presenta de forma progresiva múltiples deposiciones acuosas de escasa cuantía, asociando dolor cólico leve y gran distensión abdominal. No productos patológicos ni tenesmo rectal. Buena tolerancia a la ingesta. No fiebre ni otra sintomatología. Exploración física: buen estado general. Buena coloración cutáneo-mucosa. Abdomen muy distendido, timpánico. Levemente doloroso a la palpación de forma difusa sin signos de irritación peritoneal. Exploraciones complementarias. Analítica: no leucocitosis ni neutrofilia. Ión lactato normal. Serología CMV (-). TC toraco-abdominal: Masa pulmonar derecha de 5,6 cm. Importante neumatosis en todo el marco cólico, íleon terminal, mesenterio, epiplón y retroperitoneo y con burbujas de neumoperitoneo libre y neumomediastino. Evolución: el paciente quedó ingresado en planta con tratamiento conservador (nutrición parenteral total + O2 con gafas nasales + metronidazol). Mejoría progresiva de la distensión abdominal. Inicia tolerancia oral a los 10 días de ingreso sin complicaciones, progresando hasta dieta basal completa. En TC al mes del hallazgo, se evidencia la completa desaparición de la neumatosis, siendo alta.



Discusión: La presencia de gas en la pared intestinal es un signo infrecuente y con etiología poco clara. Algunos casos se han asociado a estados de inmunosupresión (corticoides/quimioterapia), así como serología de CMV(+). En muchos pacientes la NQI es un hallazgo casual en pacientes asintomáticos. Cuando hay síntomas los más frecuentes son: distensión abdominal, diarrea/estreñimiento, secreción de moco o rectorragia. Puede complicarse con invaginación, vólvulo, obstrucción completa e incluso perforación intestinal. Es importante hacer diagnóstico diferencial con la isquemia mesentérica por su posible similitud radiológica y la diferencia en la gravedad y actitud a tomar. El diagnóstico puede realizarse con Rx simple de abdomen, TAC y colonoscopia. Los pacientes asintomáticos no requieren tratamiento específico, aun con presencia de neumoperitoneo libre. Los pacientes sintomáticos pueden ser tratados con flujos altos de oxígeno, profilaxis antibiótica y nutrición parenteral. En la mayoría de los casos, la evolución es totalmente favorable tras tratamiento conservador, pero en algunos casos puede ser necesario el tratamiento quirúrgico cuando existen complicaciones.