



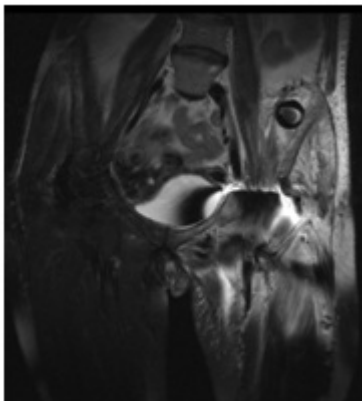
P-510 - Cabeza de prueba de prótesis total de cadera en cara medial de pala iliaca izquierda

P.R. Cruz Romero, T. Calderón Duque, L. Arriero Ollero, M.C. Carballo López, L. Gómez Ruiz, J.C. Santiago Peña, P. García y J. Timón Peralta

Hospital Nuestra Señora del Prado, Talavera de la Reina.

Resumen

Caso clínico: Mujer 56 años con antecedente: artritis reumatoide en tratamiento, que es sometida a artroplastia total de cadera izquierda. Bajo anestesia raquídea se realiza abordaje anterolateral, y durante el acto quirúrgico, previa colocación de implantes definitivos, la cabeza femoral de prueba (material: polietileno/2,8 cm diámetro), se pierde en región intrapélvica. Dado que no es posible acceder por la vía indicada y que es un material romo, no existiendo riesgo de lesión de estructuras vasculo-nerviosas, se decide no prolongar la intervención y valorar la posibilidad de extracción en un segundo tiempo quirúrgico. Se realiza RNM en la que se observa cuerpo extraño en cara medial de pala iliaca izquierda. Ocho días después, se realiza extracción del mismo mediante incisión Mc Burney izquierda, abordaje extraperitoneal y disección del fascículo iliaco del músculo iliopsoas. Paciente evolución favorable.



Discusión: Pocos casos en la literatura describiendo procesos similares. En una serie se describen cuatro pacientes, de los cuales en dos de ellos se decidió dejar el material y en los restantes se optó por retirarlo con éxito. Por otro lado se plantean diversas vías para la extracción del cuerpo extraño. En un artículo se sugiere presionar la zona supra inguinal flexionando la cadera, para lograr la extracción. En otro, señalan que si la cabeza de prueba migra hacia la pelvis no podrá ser recuperada a través de una incisión única en la cadera y es por ello que si se disocia la cabeza de prueba durante la estabilización anterior, se debe recuperar la cabeza antes de que migre a lo largo del tendón del psoas en la pelvis lo cual es difícil de lograr. Los autores recomiendan ampliar la incisión 6 a 7 cm a través de la cresta iliaca e intentar por este medio recuperar el cuerpo extraño.

En nuestro caso no se pudo acceder y para evitar prolongar el tiempo operatorio se decidió la extracción en un segundo acto operatorio mediante una incisión Mc Burney izquierda con abordaje extraperitoneal y apertura y disección del músculo psoas iliaco con extracción posterior de la cabeza de prueba que se encontraba en cara medial de pala iliaca izquierda. Otros autores señalan que el abordaje mediante incisiones pequeñas, pueden favorecer el desarrollo de esta complicación, por lo que es importante que los cirujanos estén familiarizados con el abordaje ilio-inguinal. Este abordaje quirúrgico permite la exposición de la superficie interior de la pelvis desde la articulación sacroilíaca hasta la sínfisis del pubis. La disección implica el aislamiento y la movilización de los vasos femorales, el nervio femoral, así como el cordón espermático en los hombres y el ligamento redondo en las mujeres. El tiempo adicional requerido para ir a la zona ilíaca es mínima; no hay necesidad de reposicionar al paciente, y los riesgos quirúrgicos son aceptables. Sin embargo, pensamos que el abordaje extraperitoneal realizado en nuestro caso, a través de una incisión de McBurney, permite un óptimo control de dicha región, sin necesidad de disecar elementos vasculo-nerviosos, con una extracción sencilla y de bajo riesgo del material.