



# Cirugía Española

[www.elsevier.es/cirugia](http://www.elsevier.es/cirugia)



## O-057 - FÍSTULAS URETEROARTERIALES: DIAGNÓSTICO, MANEJO Y EVOLUCIÓN CLÍNICA

*Armesto Rivas, Víctor; Loria Rogers, Gabriella; García García, David; Mínguez Bautista, Agustín; Lara Hernández, Raúl; Merino Mairal, Óscar; Lozano Vilardell, Pascual*

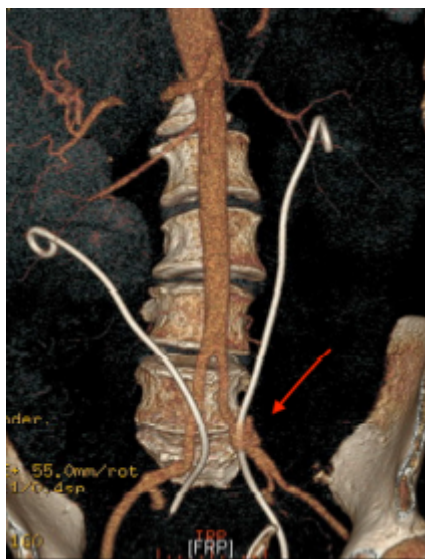
*Hospital Universitario Son Espases, Palma de Mallorca.*

### Resumen

**Objetivos:** Las fístulas ureteroarteriales (FUA) tienen una baja incidencia pero una alta mortalidad (58%). puede manifestarse con clínica de: hematurias repetidas, dolor en fosa iliaca, fiebre, sangrado masivo y shock. El tratamiento ideal se basa en controlar la hemorragia y reparar la comunicación fistulosa. Históricamente, la FUA ha sido tratada mediante cirugía abierta, sin embargo, el tratamiento endovascular basado en la exclusión de la fístula asociada con o sin embolización de arterias accesorias, ha permitido mejores resultados en términos de morbimortalidad.

**Métodos:** Descripción de una serie de casos (5 pacientes).

**Resultados:** 2 casos fueron tratados mediante cirugía abierta: primer caso (ureteronefrectomía derecha con resección de la rama derecha del bypass aortobifemoral y derivación extraanatómica femoro-femoral) y segundo caso (ligadura de ramas eferentes de la arteria hipogástrica derecha, ligadura hipogástrica izquierda y ligadura del uréter derecho). Los casos 3, 4, 5 se realizaron cirugías endovasculares mediante embolización hipogástrica e implantación de endoprótesis iliaca (2 casos) y exclusión endovascular simple sin embolización (1 caso). La mortalidad global en nuestra serie fue del 60% (3/5 casos). Los paciente sometidos a cirugía abierta presentaron un 100% de mortalidad (2/2) y los sometidos a cirugía endovascular un 33% (1/3 casos). Del grupo sometido a cirugía endovascular, 2 pacientes presentaron buena evolución postoperatoria siendo alta a las 48 horas. No hubo complicaciones en seguimiento posterior. 1 paciente fue exitus debido a complicaciones derivadas de su patología oncológica de base.



**Conclusiones:** La FUA es una causa potencialmente fatal de hemorragia y muerte. Su incidencia está aumentando debido al uso de stents ureterales crónicos, cirugía oncológica pélvica y radioterapia agresiva concomitante. Con la aplicación de las técnicas endovasculares se ha observado una disminución de la mortalidad en este tipo de patologías. Aunque en la mayoría de los casos podría considerarse un tratamiento definitivo, para algunos autores el tratamiento endovascular podría usarse como terapia puente hasta la estabilización del paciente y posterior tratamiento quirúrgico abierto. Es necesario un seguimiento a largo plazo para evaluar posibles complicaciones infecciosas derivadas de colocación de una endoprótesis en un territorio de alto riesgo de infección. El tratamiento antibiótico prolongado no ha sido protocolizado, por lo que dependerá de la práctica clínica establecida en cada hospital y la situación clínico-radiológica del paciente.