



Cirugía Española

www.elsevier.es/cirugia



P-005 - HEMORRAGIA DIGESTIVA ALTA POR ANEURISMA HEPÁTICO COMPLICADO

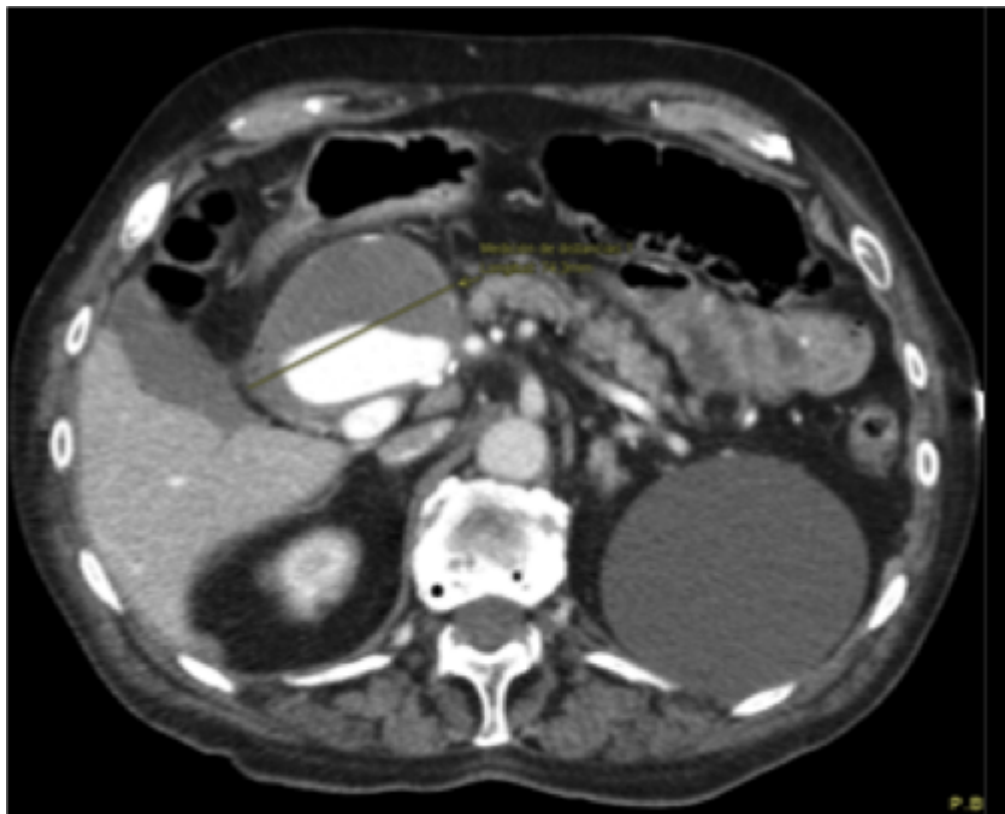
Alonso-Lamberti, Laura¹; Bustamante Recuenco, Carlos²; Ramos Rodríguez, José Luis¹; Salazar Carrasco, Andrea¹; Gorosabel Calzada, Manuel¹; Valle Rubio, Ainhoa¹; Jiménez Carneros, Virginia¹; Jover Navalón, José María¹

¹Hospital Universitario de Getafe, Getafe; ²Hospital Nuestra Señora del Prado, Talavera de la Reina.

Resumen

Introducción: El aneurisma de la arteria hepática es una patología poco común y generalmente asintomática, si bien en caso de complicación presenta una elevada morbimortalidad requiriendo en muchos casos un tratamiento urgente.

Caso clínico: Varón de 92 años con AP de FA y aneurisma de arteria hepática derecho (12 mm) en seguimiento, que es atendido en urgencias por hematemesis asociando inestabilidad hemodinámica. Tras la resucitación se realiza una EDA donde se observa una lesión submucosa con sangrado activo que se logra controlar. Se amplía el estudio con un Angio-CT en el que se objetiva un crecimiento del aneurisma hepático (74 mm) complicado con fistulización a la primera porción duodenal. Tras la revisión del caso, se propone tratamiento quirúrgico como primera opción pero es rechazado por el paciente, por lo que se realiza embolización de la lesión con coils y trombina. El paciente fue dado de alta tras quince días de ingreso, manteniendo seguimiento ambulatorio.



Discusión: El aneurisma de la arteria hepática es más frecuente en varones a partir de la sexta década de la vida. Hasta en un 80% de los casos la rotura del aneurisma es la primera manifestación clínica, asociando una mortalidad elevada. El paciente presentó signos de hemorragia digestiva alta y dolor abdominal, siendo estos comunes a varias patologías gastrointestinales. La fistula arterio-intestinal siempre debe tenerse en cuenta en el diagnóstico diferencial en estos casos. Respecto al tratamiento de esta patología es importante diferenciar los aneurismas verdaderos de los pseudoaneurismas, ya que estos últimos requieren tratamiento debido a su alto riesgo de sangrado, independientemente del tamaño. En función de las características del aneurisma se puede realizar un tratamiento conservador, endovascular o quirúrgico. Debido al alto riesgo de rotura está indicado tratar los aneurismas hepáticos sintomáticos y los de un tamaño mayor de 2 cm. Las técnicas endovasculares consisten en embolización o colocación de stents. Tradicionalmente se realizaba cirugía tipo by-pass y en los casos de alto riesgo ligadura del aneurisma. Actualmente el tratamiento endovascular ha ido sustituyendo a la cirugía al ser un procedimiento mínimamente invasivo, efectivo en el 90% de los casos y que proporciona una recuperación y alta precoz. Si bien no es una técnica exentas de complicaciones, éstas presentan un índice bajo. Es importante recordar que no se ha demostrado superioridad de un tratamiento respecto a otro, considerando que la elección del mismo debe ser individualizada según las características del aneurisma y comorbilidades del paciente. Nuestro paciente presentaba una arteria hepática izquierda aberrante y el aneurisma estaba localizado en la arteria hepática derecha, hecho que unido a su edad y comorbilidades hizo que se decidiera realizar un tratamiento endovascular. La hemorragia digestiva alta como complicación del aneurisma de arteria hepática es muy poco frecuente, por lo que requiere un alto índice de sospecha. La angiografía con embolización selectiva es una técnica en expansión, con una alta tasa de éxito y escaso índice de complicaciones, por lo que debe ser considerada como una opción terapéutica, especialmente en pacientes con grandes comorbilidades.