



# Cirugía Española

[www.elsevier.es/cirugia](http://www.elsevier.es/cirugia)



## P-011 - SÍNDROME DE LA ARTERIA MESENTÉRICA SUPERIOR Y LIGAMENTO ARCUATO SINTOMÁTICO

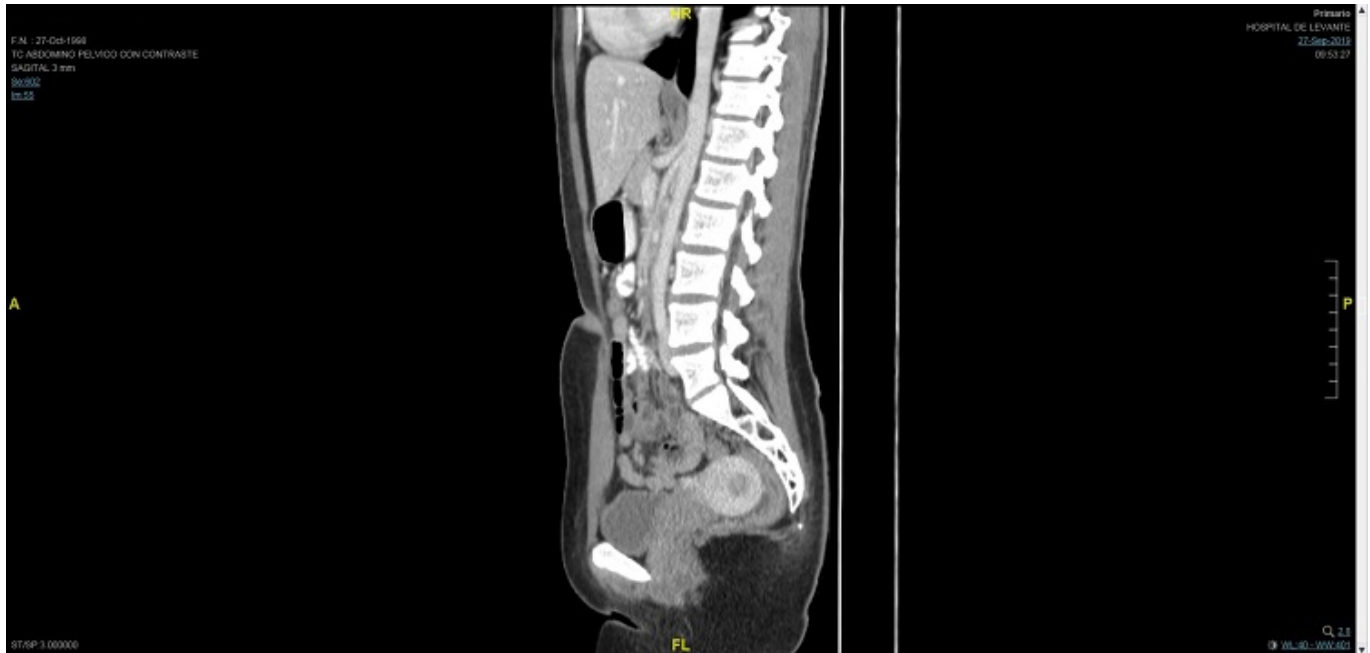
*Velayos García, Paula; Baeza Carrión, Ana; Pascual Nadal, Juan José; Garrido Benito, Beatriz; Ripoll Martín, Roberto; Ots Gutiérrez, Jose Ramón; Oliver García, Israel*

*Hospital Marina Baixa, Villajoyosa.*

### Resumen

**Introducción:** El SAMS y ligamento arcuato sintomático constituyen dos patologías infrecuentes y ambas se manifiestan con una clínica superponible e inespecífica de dolor abdominal crónico. Presentamos el caso de una paciente mujer, diagnosticada clínica y radiológicamente de ambas patologías tras seguimiento y estudio en consulta.

**Caso clínico:** Mujer de 21 años sin antecedentes de interés, con peso de 55 kg y 1,65 cm de estatura. Acude a consulta refiriendo dolor abdominal postprandial, distensión y náuseas con vómitos ocasionales de forma recurrente desde hace unos meses. Le ocurre sobre todo con alimentos sólidos. Se alivia en posición genupectoral, decúbito prono y lateral izquierdo. Refiere pérdida de 12 kg de peso desde el comienzo del cuadro. La exploración física revela dolor a la palpación en epigastrio como único hallazgo. Tránsito gastrointestinal baritado sin alteraciones. En el TC se evidencia prominente ligamento arcuato que ejerce compresión en el origen del tronco celiaco, además, no hay prácticamente grasa intraabdominal lo que reduce el ángulo aorto-mesentérico, hallazgos compatibles con Ligamento arcuato sintomático y Síndrome de arteria mesentérica superior. Dada la persistencia de la sintomatología y la continua pérdida ponderal se decide derivación a Cirugía Vasculuar para intervención quirúrgica, quienes realizan sección de ligamento arcuato. La paciente experimenta un post-operatorio favorable, con buena tolerancia oral en ausencia de sintomatología dolorosa, siendo alta hospitalaria tras 5 días de ingreso.



**Discusión:** El SAMS está causado fundamentalmente por la pérdida de grasa intermesentérica y la agudización consecuente del ángulo aortomesentérico, mientras que el ligamento arcuato se trata de un tracto fibroso atravesando la aorta en continuidad con ambas cruras diafragmáticas. Ambos presentan unas incidencias muy bajas, constituyendo el TC la técnica diagnóstica de elección. Afecta mayoritariamente a pacientes mujeres delgadas con edades comprendidas entre los 20 y 40 años. La sección de ligamento arcuato como tratamiento necesita de una selección previa del paciente adecuado, apostando por pacientes jóvenes con marcada pérdida ponderal. En el SAMS, el tratamiento quirúrgico de elección en la actualidad es la duodenoyeyunostomía una vez han fracasado las medidas conservadoras. El SAMS y ligamento arcuato sintomático constituyen dos entidades muy infrecuentes, con poca bibliografía publicada al respecto. Debemos sospechar su existencia ante clínica de dolor abdominal postprandial y pérdida ponderal progresiva. La mayoría de casos descritos del SAMS y la baja sensibilidad de tracto gastrointestinal baritado que los respalda hace que nos planteemos la existencia real del síndrome. Lo mismo sucede en el caso del ligamento arcuato, resultando en muchos casos como hallazgo casual en pruebas de imagen en ausencia de sintomatología.