




Cirugía Española

www.elsevier.es/cirugia



P-012 - TRASPLANTE HEPÁTICO DE RESCATE TRAS FRACASO DE LA EMBOLIZACIÓN DE UN ANEURISMA GIGANTE DE LA ARTERIA HEPÁTICA Y REVISIÓN DE LA LITERATURA

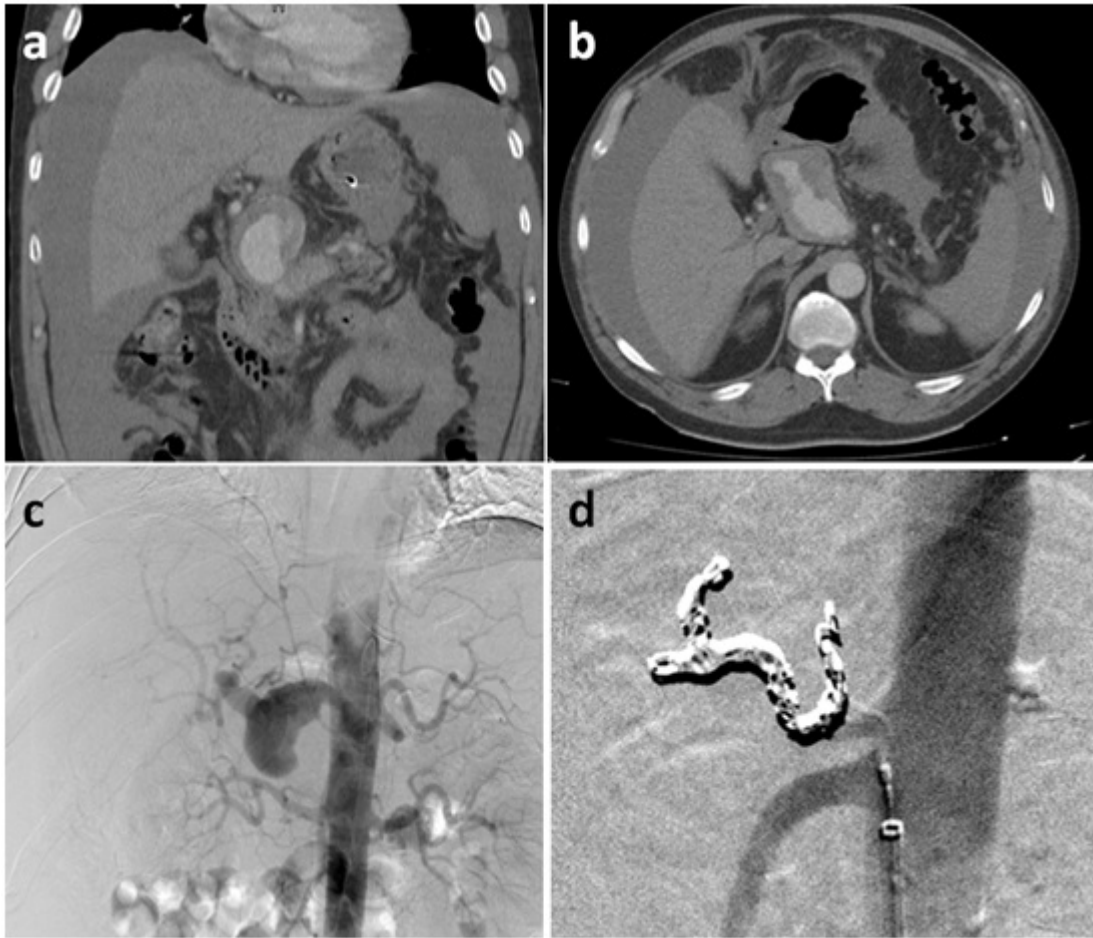
Ferreras Martínez, David; López López, Víctor; Brusadín, Roberto; López Conesa, Asunción; Gil Vázquez, Pedro José; Sánchez Bueno, Francisco; Ramírez Romero, Pablo; Robles Campos, Ricardo

Hospital Universitario Virgen de la Arrixaca, Murcia.

Resumen

Introducción: Los aneurismas de la arteria hepática (AH) de gran tamaño son una entidad infrecuente y se recomienda tratamiento endovascular o quirúrgico. Si la revascularización mediante *stent/prótesis* o *bypass* no es posible, la embolización o ligadura del aneurisma ha sido descrita como un tratamiento válido al mantener la viabilidad del hígado gracias al flujo portal y arterias colaterales. El papel del trasplante hepático (TH) es marginal y no se tiene constancia en la literatura de casos que hayan requerido TH tras el fracaso de la embolización.

Caso clínico: Varón de 45 años diagnosticado de aneurisma gigante de la AH que debutó con dolor abdominal (figs. 1a y b). Tras descartar el tratamiento con endoprótesis o cirugía (*bypass*) por su gran extensión, se optó por embolización (figs. 1c y d). La evolución fue desfavorable, con aparición de fallo hepático que se resolvió con TH urgente.



Autor	Año	n	Edad/Sexo	Tamaño (cm)	Técnica	Resultados
Jonsson et al	1980	1	67/M	ND	Embolización	Hipertransaminasemia autolimitada
Dougherty et al	1993	1	ND	ND	Ligadura AH	ND
Tarazov et al	1998	1	66/V	9	Embolización	Recanalización tras 3 intentos
Sachdev et al	2006	9	ND	ND	Embolización	ND
		2	ND	ND	Ligadura AH	ND
Huang et al	2007	3	ND	ND	Embolización	ND
		1	ND	ND	Ligadura AH	ND
Christie et al	2008	1	41/V	3	Embolización	Asintomático
Pulli et al	2008	1	ND	ND	Ligadura AH	Asintomático
			68/V	5		Hipertransaminasemia autolimitada
Chirica et al	2008	4	50/V	7,6	Ligadura AH	Hipertransaminasemia autolimitada
			61/V	4		Hipertransaminasemia autolimitada
			65/M	4,5		Asintomático
Carrafiello et al	2010	1	70/V	2,5	Embolización + prótesis esplénica	Asintomático
Lloret et al	2010	1	18/M	10	Embolización	Asintomático

Yankovic et al	2012	1	88/V	12	Oclusión endovascular con balón + ligadura	Asintomático
Polat et al	2012	2	49/V	5	Ligadura AH	Asintomático
		1	68/V	7		
Reiter et al	2013	1	58/V	6,7	Embolización	Muerte por sangrado
Ghariani et al	2013	1	41/M	4,8	Embolización	Asintomático
Ghariani et al	2013	2	ND	ND	Ligadura AH	ND
Plaza-Martínez et al	2013	1	67/V	5	Embolización + prótesis esplénica	Hipertransaminasemia autolimitada
Pareja et al	2014	1	66/V	12,5	Embolización + prótesis esplénica	Asintomático
Erben et al	2015	5	66 (30-85)/V	4,5 ± 2,8 (1,5-12,5)	Embolización	4 éxito y 1 conversión
		1			Ligadura AH	

Discusión: Se realizó una revisión de la literatura. En la tabla se recogen los casos tratados mediante oclusión de la AH común. En los aneurismas de la AH se prefiere el abordaje endovascular (tasa de éxito 80%), en lugar de la cirugía, relegada a los casos emergentes. Para embolizar o ligar la AH común, es imprescindible un adecuado flujo portal y a través de colaterales que garantice la perfusión hepática. Puede aparecer hipertransaminasemia autolimitada e, insólitamente, fallo hepático fulminante. El TH representa una opción de rescate si la colocación de una endoprótesis no es posible y la embolización hepática fracasa.