



Cirugía Española

www.elsevier.es/cirugia



P-048 - METÁSTASIS EN TIROIDES DE CARCINOMA RENAL DE CÉLULAS CLARAS

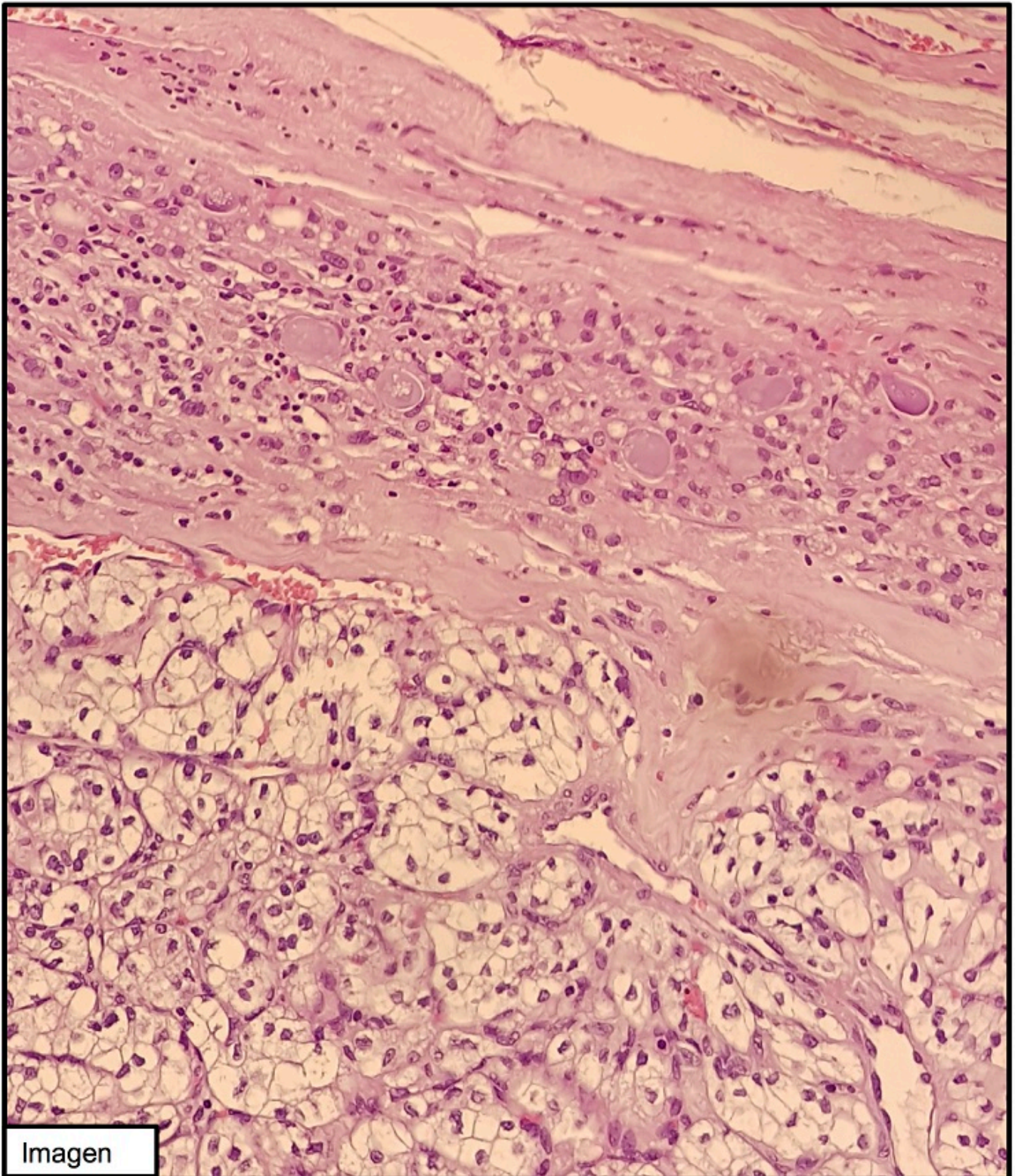
Pascual Nadal, Juan José; Baeza Carrión, Ana; Velayos García, Paula; Garrido Benito, Beatriz; Zamora Amorós, Carmen; Ripoll Martín, Roberto; Ots Gutiérrez, José Ramón; Oliver García, Israel

Hospital Marina Baixa, Villajoyosa.

Resumen

Introducción: El carcinoma renal representa el 3-4% del número total de neoplasias malignas en la población adulta, siendo el subtipo de células claras (CRCC) el más frecuente. La metástasis de este tipo de cáncer a la glándula tiroides es muy infrecuente, siendo alrededor del 1%. Se presenta el caso de una mujer intervenida de CRCC y diagnosticada de metástasis en tiroides 13 años después.

Caso clínico: Paciente mujer de 68 años con antecedentes de CRCC intervenido en 2005 realizándose nefrectomía derecha e hipotiroidismo postyodoterapia por adenoma tóxico en 2008. Durante el seguimiento es diagnosticada mediante ecografía de un gran nódulo en lóbulo tiroideo izquierdo de 6,6cm con extensión endotorácica, hipervascular, con calcificaciones groseras y focos de degeneración quística. La punción aspiración con aguja fina (PAAF) dio resultado Bethesda I. En el estudio anatomopatológico tras hemitiroidectomía izquierda se obtiene el resultado de metástasis de CRCC con positividad para marcadores inmunohistoquímicos de origen renal (CD10+) y negatividad para marcadores de origen tiroideo (TTF y tiroglobulina negativo) (imagen: en la zona superior se observa tejido tiroideo con folículos, en la inferior la presencia de nidos sólidos de células claras).



Discusión: El CRCC puede presentarse como enfermedad con afectación metastásica en un 16% de los casos. El lugar más frecuente donde asientan sus metástasis son pulmón (29-54%), hueso (16-31%), hígado (8-30%), recurrencia loco-regional y cerebro. El tiroides es, por tanto, un órgano muy infrecuente donde el CRCC metastatiza. En cambio, el tumor que más frecuentemente origina metástasis en el tiroides es el carcinoma renal (20-48%), seguido de pulmón (22%) y cabeza y cuello (12%), según series. Su presentación clínica consiste en la presencia de nódulos palpables indoloros y asintomáticos, o bien síntomas compresivos (disnea, disfagia, disfonía, estridor), de forma que la glándula preserva su función. Mediante la PAAF podemos observar células claras, sugiriendo un diagnóstico diferencial donde debemos de incluir: lesiones foliculares primarias con células claras, carcinoma medular de tiroides, tumor paratiroideo o carcinoma renal metastásico. Es el estudio

anatomopatológico posterior de la pieza quirúrgica y el análisis inmunohistoquímico el que nos lleva al diagnóstico final. 1. La presencia de metástasis de CRCC en el tiroides es muy infrecuente (1-3%). 2. La neoplasia que más frecuentemente metastatiza en el tiroides es el CRCC, por lo que debe sospecharse ante la presencia de un nódulo tiroideo no funcionante y antecedentes del mismo. 3. Habitualmente se presenta como un nódulo asintomático no funcionante, diagnosticándose finalmente mediante su estudio anatomopatológico.