



Cirugía Española

www.elsevier.es/cirugia



P-063 - A PROPÓSITO DE UN CASO: NEUMATOSIS GÁSTRICA EN UN PACIENTE CON VÓMITOS

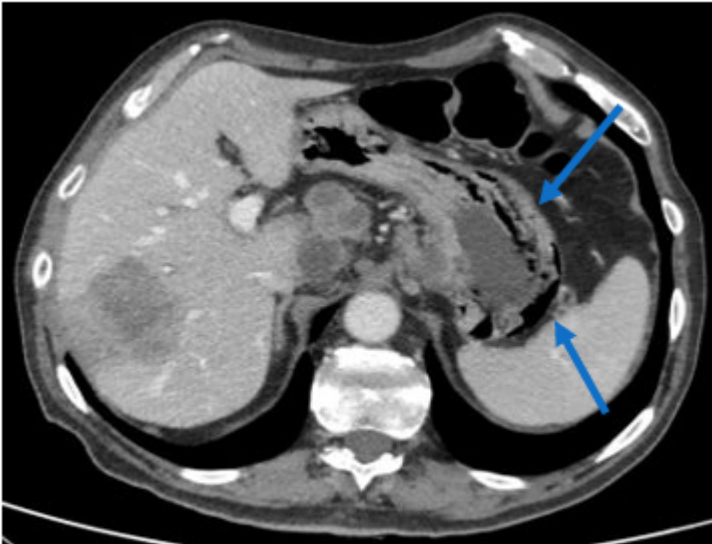
Lagunas Caballero, Esther; García Cardo, Juan; Castanedo Bezanilla, Sonia; Toledo Martínez, Enrique; Anderson, Edward Joseph; Lainez Escribano, Mario; González Tolaretxipi, Erik; Rodríguez San Juan, Juan Carlos

Hospital Universitario Marqués de Valdecilla, Santander.

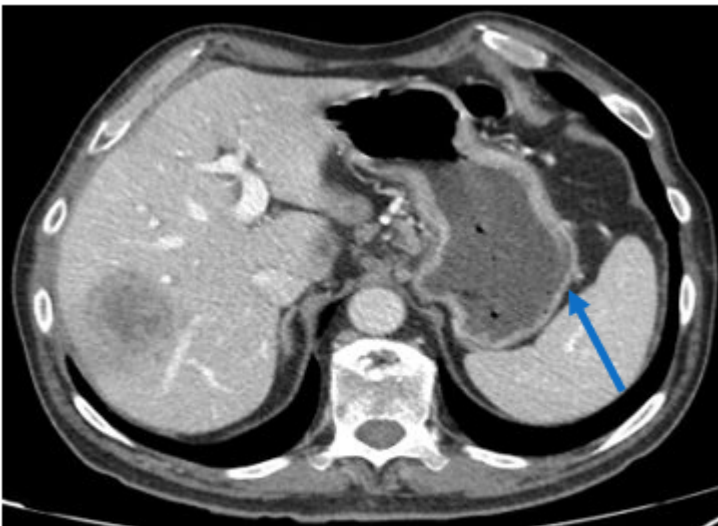
Resumen

Introducción: La neumatosis gástrica se define por la disección de la pared del estómago debido a la presencia de gas. Dentro de esta entidad se incluyen tanto el enfisema gástrico, un proceso generalmente asintomático consecuencia de un incremento de presión intragástrica, como la gastritis enfisematosa, una forma infrecuente de infección de la pared gástrica por microorganismos formadores de gas. El objetivo es presentar un caso de enfisema gástrico en un varón en tratamiento con quimioterapia.

Caso clínico: Presentamos el caso de un paciente varón de 63 años hipertenso diagnosticado en enero de 2020 de un adenocarcinoma de colon de ángulo hepático estadio IV, por metástasis hepáticas y pleuropulmonares. Se inició tratamiento neoadyuvante con QT (3 ciclos de Folfox-panitumumab seguido de un ciclo de Xelox bevacizumab por persistencia de elevación de marcadores tumorales) junto con hemicolectomía derecha laparoscópica. En el momento que acude a urgencias, acaba de recibir el primer ciclo de quimioterapia adyuvante (Xelox). Refiere un cuadro de cinco días de evolución de diarrea y vómitos. Analíticamente destaca una leve hipopotasemia (3 mEq/L), sin alteraciones de la función renal ni elevación de parámetros de inflamación. A la exploración, abdomen blando, depresible, sin datos de peritonismo ni defensa. Se realiza un TAC abdominal, con hallazgo de neumatosis de la mucosa del fundus, la curvatura mayor y el antro gástricos en relación con ulceración de la mucosa. Ante estabilidad clínica y analítica, se decide manejo conservador con reposo digestivo mediante dieta absoluta y sueroterapia, además de fármacos antieméticos (ondansetrón) y perfusión continua de omeprazol. La evolución del paciente fue favorable. Se pudo iniciar tolerancia oral al segundo día de ingreso, que resultó progresivamente positiva sin nuevos cuadros de vómitos, ni molestias abdominales. En TAC de control realizado al séptimo día, se evidenció resolución parcial de la neumatosis gástrica, por lo que el paciente fue dado de alta. Revisado en consultas externas diez días después, el paciente continuaba asintomático, sin dolor ni nuevos episodios de vómitos.



Neumatosis gástrica en la curvatura mayor y antro gástricos (flecha azul).



TAC de control donde se evidencia disminución significativa de la neumatosis vista al diagnóstico (flecha azul).

Discusión: El enfisema gástrico constituye una entidad infrecuente que puede desencadenarse por muy diversas causas, entre las que se incluyen la emesis brusca, la aerofagia o la obstrucción pilórica o duodenal (en el contexto de úlceras duodenales o del vólvulo gástrico). También existen casos reconocidos derivados de ruptura de una bulla al mediastino o de traumatismos por sonda nasogástrica. Es más frecuente en niños y adultos caquéticos, que suelen debutar con cuadros de distensión gástrica y vómitos o tos incoercible. El TAC abdominal es el método de elección en su detección. La imagen característica consiste en la presencia de bandas lineales de aire paralelas a las paredes del estómago. Este cuadro suele tener una resolución espontánea. El manejo mediante reposo digestivo y observación es el recomendado en la mayoría de los casos.