



Cirugía Española

www.elsevier.es/cirugia



P-101 - ISQUEMIA ESOFÁGICA ASOCIADA A INFECCIÓN POR COVID-19

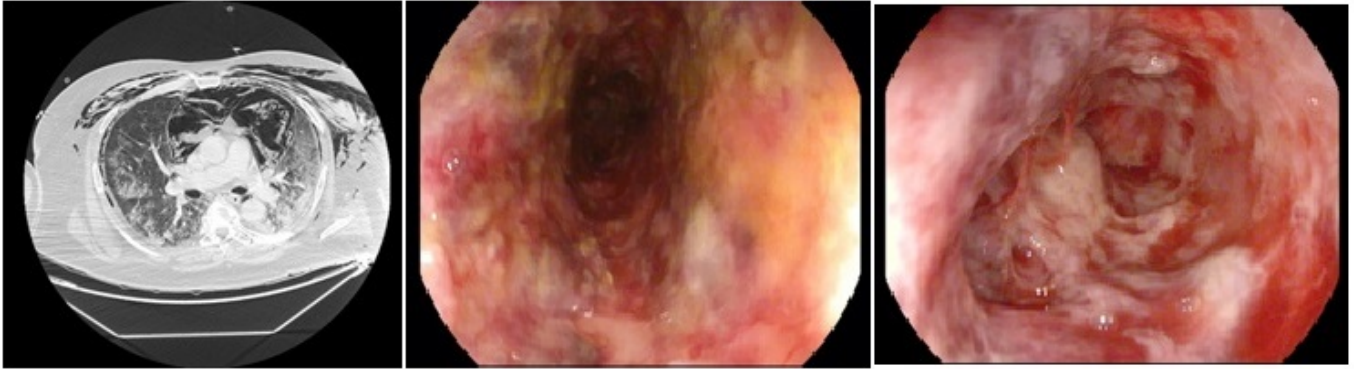
Gómez Pérez, Beatriz; Gil Vázquez, Pedro José; Ferreras Martínez, David; Balaguer Ruiz, Andrés; Delegido García, Ana; Ruiz Manzanera, Juan Jose; Egea Valenzuela, Juan; Munitiz Ruiz, Vicente

Hospital Universitario Virgen de la Arrixaca, Murcia.

Resumen

Introducción: La enfermedad por coronavirus 2019 (COVID-19), es una infección que provoca un síndrome respiratorio agudo grave. La Organización Mundial de la Salud declaró el brote de COVID-19 como una pandemia el 11 de marzo de 2020. Las manifestaciones clínicas de la enfermedad generalmente se presentan como fiebre, tos, fatiga y otros signos de infecciones del tracto respiratorio y en casos severos, síntomas de neumonía, síndrome de dificultad respiratoria aguda grave, lesión cardíaca aguda, insuficiencia renal y eventualmente la muerte. Estudios recientes sugieren que los síntomas gastrointestinales concurrentes no son infrecuentes. En este artículo presentamos un caso raro de paciente con una infección grave por SARS-CoV-2 tratada con tocilizumab que sufrió una isquemia esofágica y una perforación del intestino superior. Esta condición asociada con la infección por coronavirus o el tratamiento con tocilizumab no se ha observado en la bibliografía.

Caso clínico: El paciente es un hombre de 58 años. Tenía antecedentes médicos significativos para la hipertensión y la obesidad. Fue diagnosticado de SARS-CoV-2 con prueba de radiología y prueba de PCR para detección de virus. Necesita cuidados intensivos al principio. Recibió una dosis única de tocilizumab con una importante respuesta inflamatoria y mejoró su situación hemodinámica y respiratoria. En el decimoquinto día de ingreso, su situación empeoró encontrando en un TC un extenso neumomediastino multicompartimental asociado con neumoperitoneo predominantemente en la parte superior del abdomen (debido a la probable extensión del tórax). Enfisema subcutáneo importante que disecciona los planos musculares del cuello y el tórax. Neumotórax bilateral e infiltrados pulmonares sugestivos de neumonía por COVID-19. Se sospechaba perforación esofágica. Se realizó una endoscopia digestiva alta para colocación de una endoprótesis, encontrando áreas de mucosa esofágica con necrosis asociada con signos de isquemia extensa y múltiples puntos que podrían corresponder a perforación esofágica. La mucosa gástrica fue normal. La situación mejoró y solo siete días después, el esófago mostró signos reparadores con tejido de granulación y una reparación completa del esófago. El paciente fue dado de alta con buena evolución.



A) TC torácico: enfisema subcutáneo, neumotórax bilateral e infiltrados pulmonares sugestivos de neumonía por COVID-19

B) Endoscopia: esófago negro

C) Endoscopia de control: tejido de granulación

Discusión: Los síntomas digestivos causados por SARS-CoV-2 son frecuentes y consisten en diarrea, náuseas o vómitos, anorexia y dolor abdominal. No obstante, algunos trabajos observaron la infiltración de células plasmáticas y linfocitos en el estómago, el duodeno y el recto de los pacientes con SARS-CoV-2, acompañados de edema intraestestinal, en lugar del daño directo del epitelio mucoso. Aquí presentamos el primer caso de SARS-CoV-2 asociado a una necrosis esofágica aguda o "esófago negro", una rara causa que se presenta endoscópicamente con pigmentación difusa y circunferencial del esófago e histológicamente con necrosis mucosa siendo más frecuente en hombres de edad avanzada y su mortalidad es del 34,5%. En estos casos, el manejo conservador es de elección. En conclusión, ante una nueva entidad desconocida como es la infección por Covid-19, debemos estar preparados para cualquier forma de presentación y complicación, debiendo utilizar el sentido común y la literatura disponible de casos parecidos para afrontar estas complejas situaciones.