



# Cirugía Española

[www.elsevier.es/cirugia](http://www.elsevier.es/cirugia)



## P-105 - MIOTOMÍA DEL CRICOFARÍNGEO POR DISFAGIA INVALIDANTE ASOCIADA A SÍNDROME DE SJÖGREN

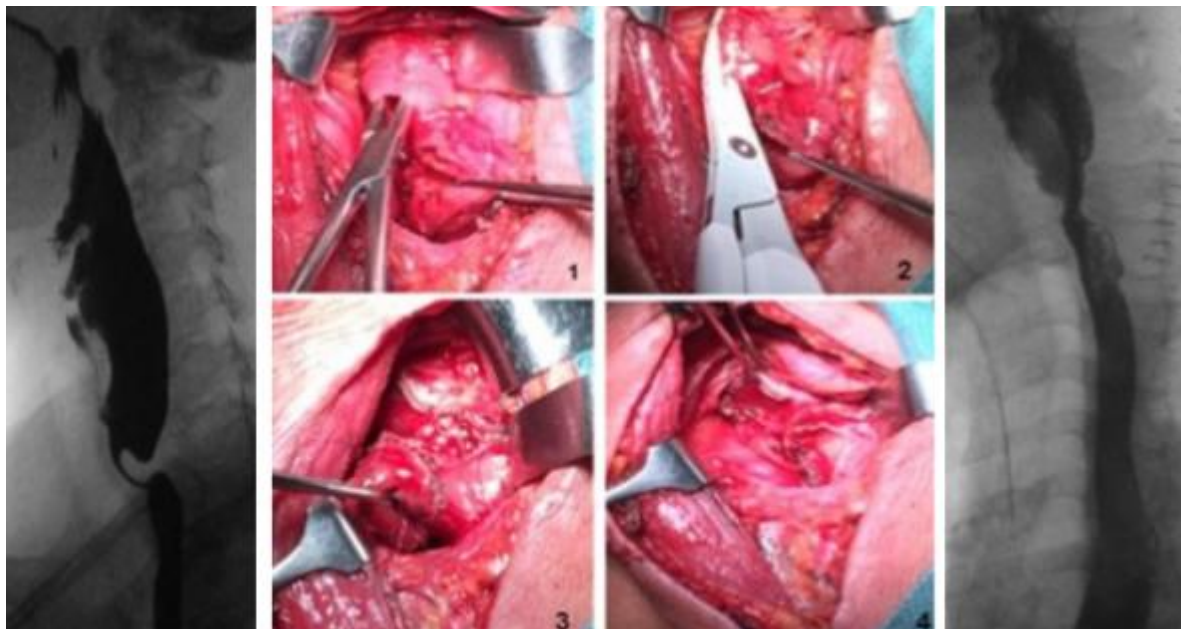
*Estébanez Ferrero, Beatriz; Vidaña Márquez, Elizabeth; Sánchez Fuentes, Pedro Antonio; Ruiz Pardo, Jose; López Saro, Sara María; Teruel Lillo, Irene; Gras Gómez, Cristina María; Reina Duarte, Ángel*

*Hospital Torrecárdenas, Almería.*

### Resumen

**Introducción:** El síndrome de Sjögren (SS) es un trastorno que afecta a las glándulas exocrinas, especialmente salivales y lagrimales. Las manifestaciones gastrointestinales producidas en el SS son amplias. Esto puede ocurrir debido a la infiltración linfocítica de la mucosa gastrointestinal y glándulas exocrinas, neuropatías autonómicas o al desarrollo de otras enfermedades autoinmunes asociadas al SS. Es el caso de la miositis, una miopatía inflamatoria donde se produce una infiltración linfocítica del músculo estriado, afecta, principalmente, al tercio superior del esófago, produciendo una contracción faríngea y del esfínter esofágico superior anormalmente baja. La frecuencia de miositis en el SS es bastante rara y se cree que ocurre en menos del 2% de los casos. Se presenta una paciente con SS primario, tratada con una miotomía del cricofaríngeo, por disfagia invalidante a consecuencia de una infiltración linfocítica faringoesofágica, que opone una dificultad al paso esofágico del bolo alimenticio.

**Caso clínico:** Se presenta el caso de una paciente de 65 años, con antecedentes personales de SS primario y una miositis severa que presentó afectación de la deglución, fonación e intensa repercusión funcional requiriendo corticoterapia y otros fármacos inmunosupresores. A pesar del tratamiento médico, acudió refiriendo empeoramiento de la disfagia, tolerando una semilíquida, sin asociar astenia, anorexia ni pérdida de peso. Presentó una endoscopia digestiva alta sin hallazgos patológicos significativos. En el tránsito esofagogástrico, se evidenció una indentación intermitente en la cara posterior de la unión faringoesofágica durante la deglución, en relación a espasmo o hipertrofia del esfínter esofágico superior (EES). Se realizó una videodeglución donde se objetivó una barrera cricofaríngea y un divertículo de Zenker. En la manometría el EES mostró relajaciones completas y de duración normal durante la deglución, bien coordinadas con orofaringe y esófago superior, llamando la atención la escasa contracción de la faringe. Ante la clínica expuesta de disfagia invalidante, junto al fracaso del tratamiento médico y, los hallazgos de las pruebas complementarias, se decidió optar por el tratamiento quirúrgico. Intraoperatoriamente se objetivó engrosamiento de la capa muscular del músculo constrictor inferior de la faringe y del cricofaríngeo, junto al divertículo de Zenker. Se realizó una miotomía del músculo cricofaríngeo con resección del divertículo de Zenker. El estudio histopatológico reveló una hipertrofia de fibras musculares con inflamación crónica y predominio de linfocitos T. El postoperatorio transcurrió sin incidencias, con tolerancia oral mejorada. Actualmente la paciente refiere mejoría de la disfagia, tolerando dieta blanda.



**Discusión:** Pese a que la disfunción motora esofágica asociada al SS es frecuente, los datos histopatológicos y clínicos existentes son muy escasos, y parecen no correlacionarse con la alta tasa de alteración motora encontrada. La disfagia orofaríngea secundaria a miositis cricofaríngea es una manifestación infrecuente del SS, y en estadios avanzados, de difícil manejo con tratamiento médico. Por ello, ha de valorarse la miotomía del cricofaríngeo para facilitar el paso faringoesofágico, y diverticulectomía de Zenker en los casos en los que se presente, como ocurre con éxito en la paciente que se presenta.