



Cirugía Española

www.elsevier.es/cirugia



P-111 - PERFORACIÓN PILÓRICA DIEZ AÑOS DESPUÉS DE UN BYPASS GÁSTRICO LAPAROSCÓPICO

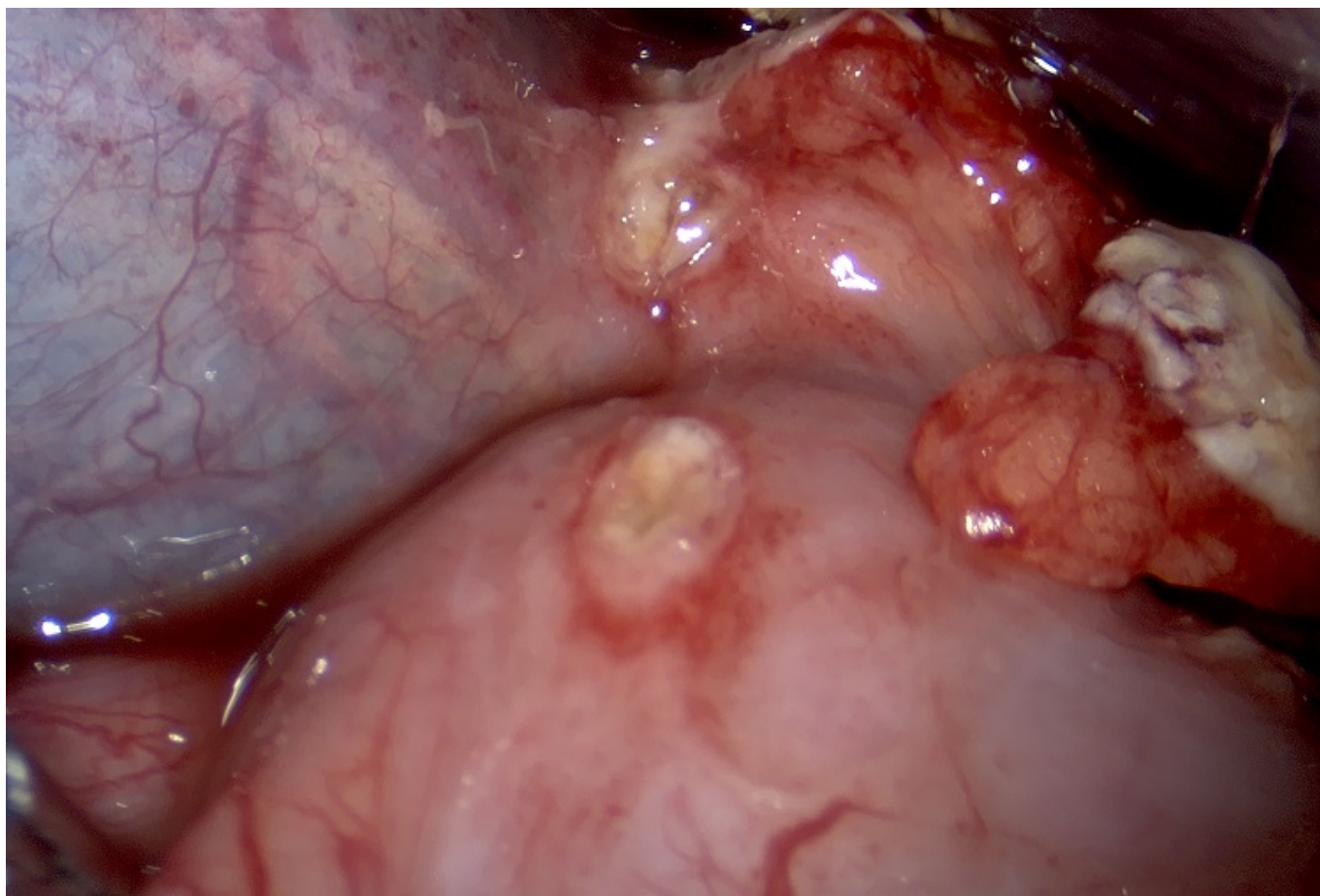
Tuero Ojanguren, Carlota; Docio, Gorka; Artajona, Alicia; Arin, Beñat; Cires, Manuel; Monton, Soledad

Hospital García Orcoyen, Estella.

Resumen

Introducción: La perforación de una úlcera gastroduodenal tras bypass gástrico laparoscópico es una entidad poco común. La mayor parte de casos fueron descritos cuando el uso de los inhibidores de la bomba de protones (IBP) no estaba generalizado.

Caso clínico: Describimos el caso de una mujer de 54 años intervenida de bypass gástrico laparoscópico en 2002 que acude a urgencias con intenso dolor abdominal epigástrico, irradiado a espalda en cinturón de pocas horas de evolución. Asocia también disnea, sudoración y náuseas. Analítica con anemia y elevación de amilasa y lipasa, no leucocitosis ni elevación de reactantes de fase aguda. A la exploración física destaca dolor epigástrico a la palpación profunda sin irritación peritoneal. Se realiza TAC abdominal al ingreso que describe un engrosamiento de la cabeza pancreática sugestivo de pancreatitis aguda. A las 48 horas tras el ingreso, y ante la intolerancia oral, así como ante el empeoramiento clínico y analítico, contactan con cirugía y se repite el TAC abdominal. En dicho TAC se objetiva una moderada cantidad de líquido libre y una milimétrica burbuja de aire extraluminal junto con un engrosamiento de la cara anterior del antro gástrico y estriación de la grasa adyacente. Se realiza laparoscopia exploradora que objetiva una perforación de 1 cm de diámetro en el píloro junto con peritonitis purulenta. Se realiza un cierre primario de la perforación y la paciente evoluciona favorablemente siendo dada de alta a la semana postoperatoria con buena tolerancia oral. La perforación gastroduodenal representa un reto diagnóstico cuando ocurre tras un bypass gástrico. El neumoperitoneo y la fuga de contraste oral suelen estar ausentes en las pruebas de imagen. En numerosas ocasiones, el líquido libre es el único hallazgo radiológico. Las principales causas son la presencia de *H. pylori*, el consumo de AINES y de alcohol. Además, en pacientes intervenidos de bypass gástrico, la ingesta no neutraliza la acidez gástrica en el remanente lo que podría favorecer el desarrollo de úlceras.



Discusión: Debido a la baja incidencia y a los escasos hallazgos radiológicos la perforación gastroduodenal en el estómago excluido tras bypass gástrico es un diagnóstico que requiere un alto grado de sospecha. Es necesario conocer y tener esta entidad presente en el diagnóstico diferencial de un dolor abdominal agudo en un paciente intervenido de cirugía bariátrica.