



# Cirugía Española

[www.elsevier.es/cirugia](http://www.elsevier.es/cirugia)



## P-115 - RESECCIÓN EXTRAMUCOSA POR VÍA LAPAROSCÓPICA DE LIPOMA GÁSTRICO GIGANTE

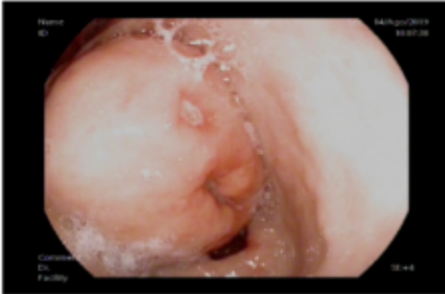
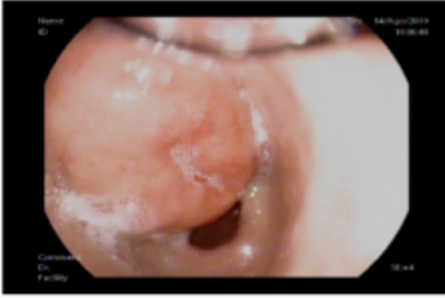
Picazo Marín, Sara<sup>1</sup>; Curell García, Anna<sup>2</sup>; García Romero, Eva<sup>1</sup>; Saez Rodríguez, Carlos<sup>1</sup>; Talavera Eguizabal, Pablo<sup>1</sup>; Sánchez Pernaute, Andrés<sup>1</sup>; Torres García, Antonio José<sup>1</sup>

<sup>1</sup>Hospital Clínico San Carlos, Madrid; <sup>2</sup>Hospital Clínic de Barcelona, Barcelona.

### Resumen

**Introducción:** Los lipomas gastrointestinales se encuentran fundamentalmente en yeyuno, íleon y colon. Los de localización gástrica son tumores benignos que constituyen una entidad rara, representan el 5% del conjunto de lipomas gastrointestinales y menos del 1% de los tumores gástricos. Los lipomas gástricos se suelen presentar en torno a 4<sup>a</sup>/5<sup>a</sup> década de la vida y se localizan fundamentalmente en la submucosa (90%), aunque también pueden encontrarse subserosos o intramurales. Su ubicación más frecuente es la región antro-pilórica. La mayoría de los lipomas gástricos son asintomáticos, sobre todo aquellos que son de pequeño tamaño. Desde 1980, sólo se han descrito 32 casos considerados como “gigantes” (mayores de 4 cm), las manifestaciones clínicas más frecuentes de estos últimos son síntomas oclusivos por obstrucción del píloro y hemorragia digestiva alta (HDA) por ulceración del tumor, además de dispepsia e incluso intususcepción pilórica o duodenal. El diagnóstico se realiza mediante endoscopia digestiva alta (EDA) y/o tomografía axial computarizada (TAC), que permite localizar lesiones de densidad grasa y con un valor de atenuación de -70 a -120 HU. El tratamiento no está estandarizado, siendo posible la resección endoscópica o quirúrgica en aquellos casos que sean sintomáticos.

**Caso clínico:** Presentamos un caso clínico de un paciente varón de 47 años sin antecedentes médico-quirúrgicos de interés. A raíz de una hemorragia digestiva alta con anemia pero sin repercusión hemodinámica fue diagnosticado de lipoma gástrico. Se realiza una EDA en la que se evidencia: una lesión subepitelial en región antral de unos 2,5 cm con dos úlceras de 4 mm y fondo de fibrina y un TAC abdominal en el que se observa una lesión compatible con lipoma de 6 × 3 cm que abomba la pared del píloro con una pequeña ulceración. Dados los hallazgos y la clínica del paciente se decide tratamiento quirúrgico programado, realizando una resección extramucosa por vía laparoscópica. Intraoperatoriamente, se aprecia una zona deformada en antro gástrico a unos 3-4 cm del píloro. Se realiza apertura de la serosa gástrica y disección extramucosa de la lesión. Exéresis de la misma y cierre manual biplano con sutura barbada V-Lock 3/0. El paciente fue dado de alta a las 72h de la cirugía sin incidencias. La anatomía patológica definitiva de la lesión fue: formación ovalada de 6,5 × 5 × 3 cm compatible con lipoma.



**Discusión:** El lipoma gástrico es una entidad poco frecuente que suele ser diagnosticada como hallazgo incidental. Sin embargo, aquellos que son considerados gigantes suelen presentar manifestaciones clínicas, entre ellas HDA, como en el caso de nuestro paciente. Sólo aquellos casos que son sintomáticos deben ser tratados, ya que estamos ante una patología benigna. La resección extramucosa por vía laparoscópica parece ser una buena alternativa a la resección endoscópica y un tratamiento eficaz con baja tasa de complicaciones.