



Cirugía Española

www.elsevier.es/cirugia



O-119 - CIRUGÍA HEPÁTICA MEDIANTE ABORDAJE PURAMENTE TRANSTORÁCICO TRANSDIAFRAGMÁTICO MÍNIMAMENTE INVASIVO.

Ciria, Ruben; Ayllón, María Dolores; Padial, Ana; Lombardo, Sagrario; Martín Rodríguez, Cristina; Luque, Antonio; López Cillero, Pedro; Briceño, Javier

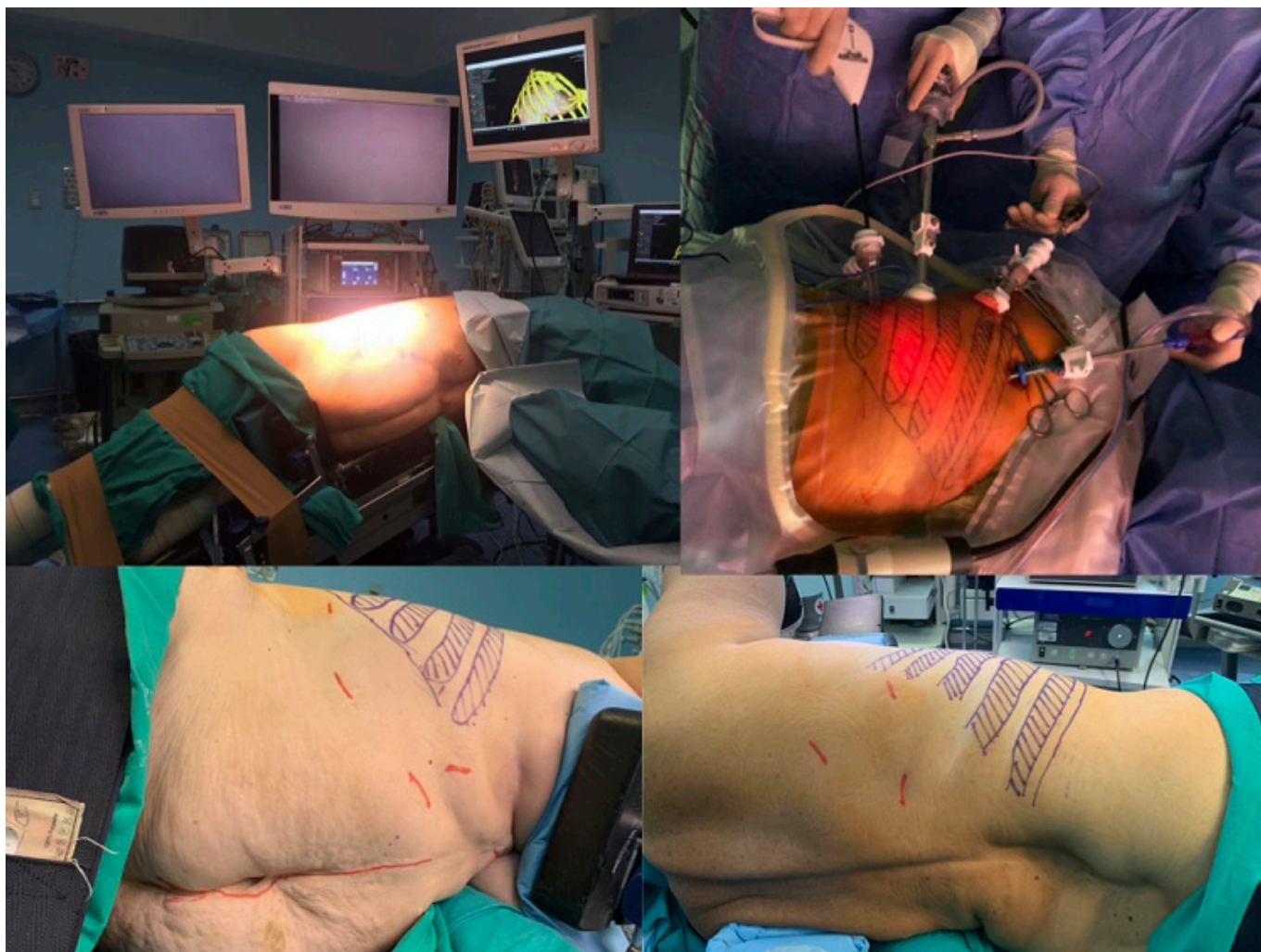
Hospital Universitario Reina Sofía, Córdoba.

Resumen

Objetivos: La resección hepática laparoscópica de lesiones localizadas en segmentos postero-superiores hepáticos supone mayor complejidad. Al añadir el antecedente de cirugías previas, hepatectomías repetidas o peritonectomía-HIPEC, la realización de cirugía hepática mínimamente invasiva (CHMI) de forma satisfactoria es altamente improbable. El abordaje puramente transtorácico-transdiafragmático sin entrada abdominal (TTTD) permite el acceso a los segmentos posteriores y superiores del hígado, evitando dificultades de acceso a cavidad abdominal.

Métodos: Se realizó un análisis descriptivo de los casos de CHMI mediante abordaje TTTD intervenidos en nuestro centro. Se indicó cirugía TTTD cuando fue preciso resecar cualquier tumoración de segmentos 7-8-4a con antecedentes de: cirugías abdominales previas con complicación severa, hepatectomías repetidas o peritonectomía-HIPEC de hipocondrio derecho. Con el paciente en decúbito lateral izquierdo 90° y tras intubación selectiva, se procedió a inserción de trócares en espacios intercostales (entre 3 y 5 trócares) con presión de insuflación de 8 mmHg para evitar una compresión excesiva de cavidades cardíacas derechas. Tras localización mediante ICG y ecografía transdiafragmática, se procedió a extirpación de la lesión incluyendo o no la porción de diafragma según afectación del mismo. El cierre diafragmático se realizó con sutura barbada en todos los casos.

Resultados: Se realizó CHMI mediante TTTD en 5 pacientes. La mediana de edad fue de 70 años (53-81), siendo 3 hombres y 2 mujeres, con una mediana de BMI de 30 (25-32). La indicación quirúrgica en todos los casos fueron lesiones metastásicas: 3 de origen colorrectal, 1 de tumor carcinoide apendicular y 1 de tumor neuroendocrino de páncreas. Un enfermo tuvo antecedente de cirugía colónica previa con peritonitis fecaloidea y colocación de dispositivo de vacío largo tiempo; otros dos casos tenían peritonectomía-HIPEC previa; los otros 2 enfermos tenían antecedente de hepatectomías previas repetidas (uno de ellos en 4 ocasiones). La mediana del tamaño de la lesión fue de 20 mm (18-28) y su localización fue: 1 en segmento VII, 3 en segmento VIII (2 ventral y 1 dorsal) y 1 en segmento IVa. La mediana de tiempo quirúrgico fue de 165 min (120-270). No hubo ninguna complicación ni necesidad de transfusiones. Todos los casos presentaron márgenes libres en la pieza quirúrgica. La mediana de estancia postoperatoria fue de 5 días (3-6). Actualmente, 4 de los 5 pacientes están vivos con una mediana de supervivencia global de 13 meses (3-41) y libre de enfermedad de 10 meses (3-41).



Conclusiones: El abordaje TTTD es una alternativa útil a las resecciones hepáticas laparoscópicas para los segmentos posteriores y superiores del hígado, especialmente en pacientes de alta complejidad. Los casos en los que se realizó este abordaje difícilmente hubieran podido ser realizados por vía abdominal de manera mínimamente invasiva. Se evita de este modo el acceso abierto, la iatrogenia en la disección de adherencias, una cirugía de larga duración y se facilita la recuperación óptima de los pacientes. Esta técnica es difícil y no permite la colocación de Pringle ni modificación de la presión ventilatoria, por lo que debe hacerse por cirujanos con experiencia en cirugía laparoscópica hepática.