



Cirugía Española

www.elsevier.es/cirugia



P-132 - CARCINOMA INDIFERENCIADO DE LA ÁMPULA DUODENAL CON FENOTIPO RABDOIDE: A PROPÓSITO DE UN CASO.

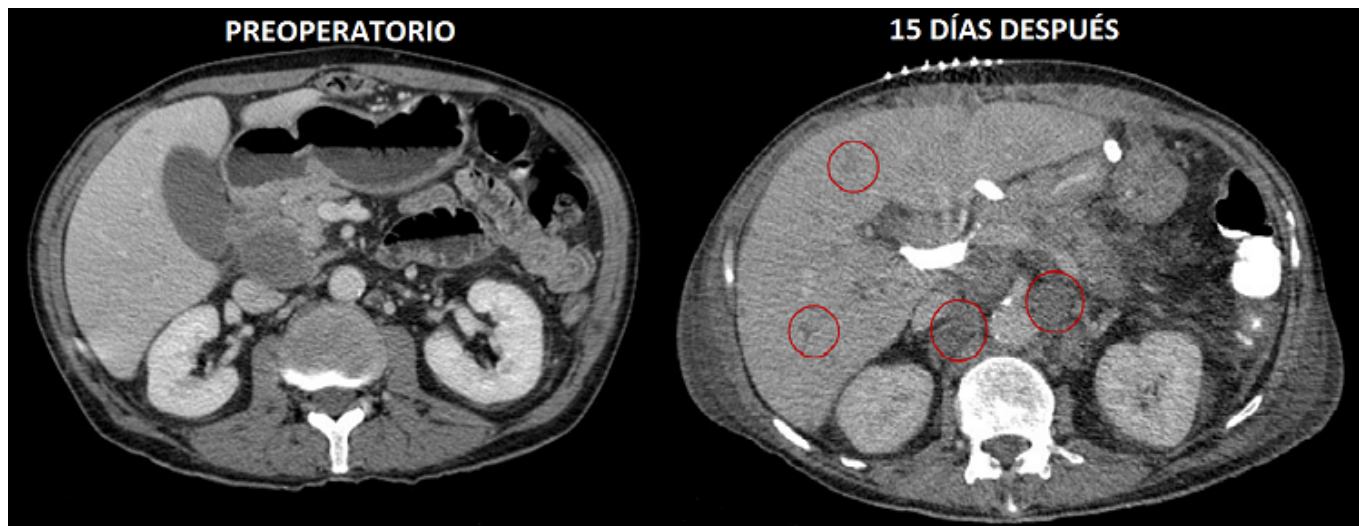
Vitiello, Giulia; Rodríguez Blanco, Manuel; Molina Santos, Víctor; Martín Arnau, Ana Belen; Moral Duarte, Antonio; Sánchez-Cabús, Santiago

Hospital de la Santa Creu i Sant Pau, Barcelona.

Resumen

Introducción: El tumor rabdoide maligno es una neoplasia altamente agresiva, descrita inicialmente en población pediátrica como una variante infrecuente del tumor renal de Wilms caracterizado por un patrón rabdomiosarcomatoide y asociado a un particular mal pronóstico. Posteriormente, tumores con características histológicas similares fueron hallados en otras localizaciones, siendo denominados tumores rabdoideos malignos extrarrenales. Se trata de neoplasias raras, de comportamiento muy agresivo y origen controvertido.

Caso clínico: Varón de 61 años con antecedentes personales de enfermedad pulmonar obstructiva crónica e infección curada por el virus de la hepatitis C. Presenta clínica de dispepsia de 8 meses de evolución, a raíz de la cual se realiza tomografía computarizada (TC) que diagnostica un engrosamiento duodenal irregular, una adenopatía necrótica portocaval y una lesión hepática focal sospechosa de diseminación tumoral. Posteriormente se realiza una gastroscopia observándose una úlcera duodenal mamelonada de aspecto maligno. La biopsia demuestra la presencia de infiltración por carcinoma duodenal pobremente diferenciado. Al cabo de pocos días, el paciente acude a urgencias por clínica de oclusión duodenal y biliar. Analíticamente presenta colestasis, leucocitosis y anemia progresiva con necesidad transfusional. Pese a la presencia de probable metástasis hepática, tratándose de una posible tumoración duodenal sintomática, y habiendo descartado el origen pancreático, se decide intervención quirúrgica, realizándose duodenopancreatectomía cefálica. El paciente desarrolla un postoperatorio inmediato correcto, pero durante los siguientes días presenta un empeoramiento del estado general. Se realiza TC de control a los 7 días de la intervención, observando una importante progresión tumoral con extensa diseminación hepática y ganglionar. Sin evidenciar complicaciones posquirúrgicas, el paciente sufre un empeoramiento clínico progresivo siendo exitus a los 20 días de la cirugía. La anatomía patológica definitiva informa de una lesión tumoral de 6 cm, exofítica y ulcerada localizada en ampulla duodenal con afectación transmural, infiltración a cabeza pancreática y afectación de tejido adiposo periduodenal y peripancreático, sugestiva de adenocarcinoma infiltrante indiferenciado de tipo rabdoide.



Discusión: Los tumores malignos con diferenciación rabdoide extrarenales se han descrito en cerebro, hígado, piel, partes blandas, tracto genitourinario y tracto gastrointestinal. Presentan las mismas características histológicas e inmunohistoquímicas que las formas renales, así como su agresividad y mal pronóstico. En pacientes pediátricos constituyen una entidad clinicopatológica bien definida con hallazgos morfológicos, fenotípicos y genéticos (como la ausencia de expresión nuclear del INI1 y la inactivación del gen SMARCB1). Por el contrario, en los adultos constituyen un espectro fenotípico, caracterizado por la dediferenciación sarcomatosa de las células tumorales. Presentan un curso clínico muy agresivo, siendo frecuente la existencia de metástasis al diagnóstico y una supervivencia media de 6 meses, independientemente del estadio tumoral. Los tumores rabdoides del tracto gastrointestinal presentan escasa respuesta al tratamiento radioterápico y quimioterápico, con lo que el tratamiento de elección sería el quirúrgico. Sin embargo, dada la agresividad de estos tumores, en la mayoría de los casos resulta ser un tratamiento paliativo. Dado su pronóstico infausto, el poder disponer preoperatoriamente del diagnóstico de tumor rabdoide sería de gran ayuda a la hora de planear el tratamiento y evitar cirugías innecesarias.