



# Cirugía Española

[www.elsevier.es/cirugia](http://www.elsevier.es/cirugia)



## P-145 - DIVERTÍCULO DUODENAL INTRALUMINAL COMO CAUSA DE OBSTRUCCIÓN DUODENAL

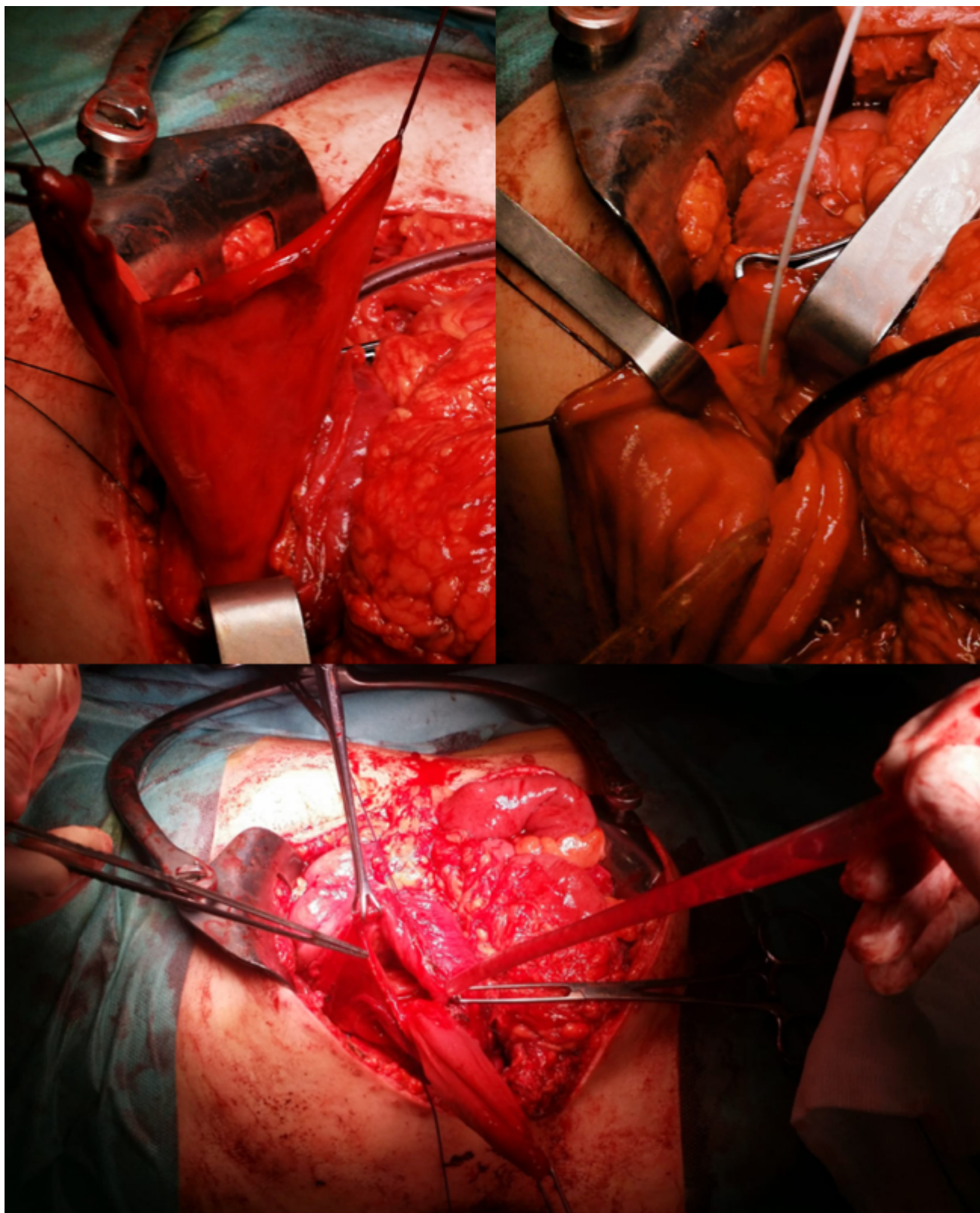
*Pérez Quintero, Rocío; Alba Valmorisco, Marcos; Rodríguez González, Pablo; Candón Vázquez, Juan; Balongo García, Rafael*

*Hospital Juan Ramón Jiménez, Huelva.*

### Resumen

**Introducción:** El divertículo duodenal intraluminal (DDI), también conocido como "windsock" diverticulum, es una causa rara de dolor abdominal intermitente y plenitud posprandial, que puede complicarse con obstrucción, sangrado, pancreatitis o colangitis. La frecuencia reportada es de 22% en autopsias, siendo sólo sintomáticos un 10%, requiriendo tratamiento el 1%. El lugar más frecuente de formación es la segunda porción duodenal, justo distal a la ampolla de Vater. Puede estar asociado a otras entidades como páncreas anular; variaciones en la ubicación y estructura de los conductos biliares y pancreáticos, coledococoele, malrotación intestinal, incluso situs inversus.

**Caso clínico:** Mujer de 24 años sin antecedentes de interés que es estudiada por clínica de plenitud posprandial y dolor en epigastrio de un año de evolución, con empeoramiento en los últimos meses y pérdida de peso. A la exploración, dolor en epigastrio leve con ligera distensión y timpanismo. Se realiza endoscopia digestiva alta (EDA) y ecografía sin hallazgos y posteriormente tránsito gastrointestinal visualizándose una imagen de invaginación duodenal a nivel de la segunda rodilla con dilatación anterógrada e incremento de peristalsis. Tomografía computarizada (TC) con contraste intravenoso y ecoendoscopia (USE) que corroboran hallazgos del tránsito. Se decide tratamiento quirúrgico mediante abordaje abierto a través de incisión subcostal bilateral visualizándose un megaduodeno a expensas de segunda y tercera porción sin evidenciar invaginación u otra causa, decidiéndose realizar una pexia del duodeno. Tras dicha cirugía, la paciente no presenta una evolución favorable, presentando un cuadro obstructivo con náuseas y alto débito por SNG, con empeoramiento de parámetros nutricionales. Por lo que se realiza un nuevo tránsito gastrointestinal y EDA objetivándose en esta ocasión, un divertículo duodenal intraluminal gigante a nivel de la segunda porción que condiciona oclusión duodenal con dilatación del duodeno proximal. Ante los hallazgos, se decide nuevamente cirugía identificando tras duodenotomía en segunda porción, un gran divertículo cercano a la papila. Se realiza diverticulectomía tras tutorizar la papila y cierre de la duodenotomía. Evolución postoperatoria sin incidencias siendo alta a los 9 días. Revisión en consultas sin incidencias, tolerando dieta y adecuado perfil nutricional. Resultados de anatomía patológica sin evidencia de malignidad objetivando hiperplasia mucosa.



**Discusión:** En general cursan de forma asintomática. Las complicaciones del divertículo son menos frecuentes e incluyen la hemorragia gastrointestinal, pancreatitis, colangitis u obstrucción duodenal, siendo esta última con frecuencia intermitente. La mayoría son diagnosticados mediante el tránsito gastrointestinal, seguido de endoscopio digestiva alta (EDA) y con menor frecuencia la TC. La apariencia endoscópica puede ser un desafío debido a que el DDI puede colapsarse y pasar desapercibida. Entre los diagnósticos diferenciales se encuentran coledocoele distal, masa quística ampular y quiste de duplicación duodenal. El tratamiento está indicado en los casos sintomáticos. La cirugía es el tratamiento de elección ya que el tratamiento conservador tiene alta tasa de recurrencia. Sin embargo, las nuevas técnicas endoscópicas permiten abordar esta patología con

buenos resultados. El procedimiento quirúrgico de elección es la duodenotomía y escisión del divertículo.