




# Cirugía Española



[www.elsevier.es/cirugia](http://www.elsevier.es/cirugia)

## P-178 - MEGAESTÓMAGO PÉLVICO SECUNDARIO A ADENOCARCINOMA DE DUODENO

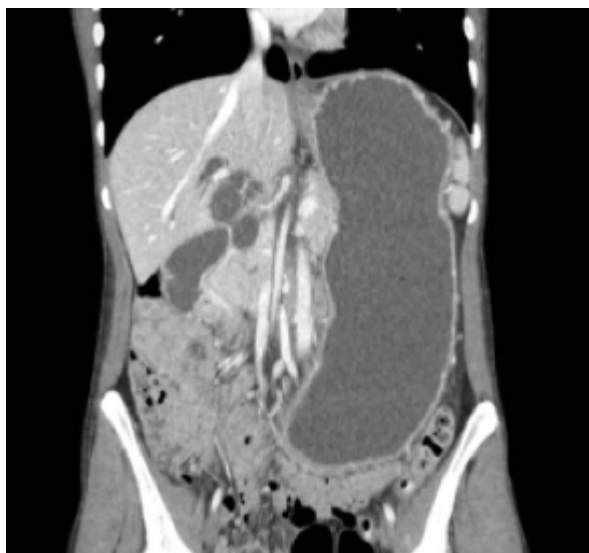*García Reyes, Alberto; Bellido Luque, Juan Antonio; Sánchez-Matamoros Martín, Inmaculada; López-Cantarero García-Cervantes, Manuel; Oliva Mompean, Fernando; Nogales Muñoz, Ángel*

*Hospital Universitario Virgen Macarena, Sevilla.*

### Resumen

**Introducción:** Presentamos el siguiente caso clínico con el objetivo de destacar la baja frecuencia de este tipo de patología y su manejo diagnóstico y terapéutico.

**Caso clínico:** Presentamos una paciente de 19 años que es estudiada por dolor abdominal y vómitos, siendo diagnosticada de enfermedad celiaca. Se realiza una TC de abdomen y una enteroRNM en las que se objetiva una marcada dilatación del estómago y del bulbo duodenal con un engrosamiento a nivel de la segunda porción de duodeno con afectación de la papila condicionando una estenosis duodenal y dilatación del conducto hepatocolédoco y vías biliares intrahepáticas. Se indica la realización de endoscopio con imposibilidad de paso a nivel duodenal y toma de biopsia para estudio anatomopatológico e inmunohistoquímico que confirma la sospecha de adenocarcinoma de duodeno. Tras el diagnóstico se realiza estudio de extensión en el que no se objetiva afectación a otro nivel. Se decide intervención quirúrgica radical mediante duodenopancreatectomía cefálica con inyección de verde de indocianina para facilitar la linfadenectomía. No se produjeron incidencias durante el postoperatorio inmediato, siendo dada de alta al 7<sup>o</sup> día tras la intervención quirúrgica. Actualmente se encuentra en seguimiento y tratamiento por Oncología.



**Discusión:** El adenocarcinoma duodenal es una neoplasia muy poco frecuente pero agresiva, representando menos del 0,5% de todas las neoplasias malignas gastrointestinales. Suele diagnosticarse entre los 55-65 años. La localización más común de esta enfermedad es la segunda porción duodenal, seguido por la tercera y cuarta porción duodenal, siendo excepcional en bulbo. La enfermedad más avanzada se asocia con obstrucción intestinal, ictericia y anemia. Son frecuentes las metástasis en hígado, pulmones y huesos en el momento de la presentación, ocurriendo aproximadamente en el 33% de los pacientes al diagnóstico. Se ha demostrado su relación con enfermedades como la celiaquía, el esprúe no celíaco, la poliposis adenomatosa familiar (PAF), el síndrome de Gardner y la neurofibromatosis. Para el diagnóstico del adenocarcinoma de duodeno las pruebas de imagen que nos ofrecen una mayor sensibilidad son el tránsito baritado, con una sensibilidad cercana al 80%, y la endoscopia digestiva alta, donde podemos objetivar imágenes de estenosis, obstrucción, ulceración y rigidez en la pared duodenal que alcanza una sensibilidad cercana al 90%. Actualmente la técnica quirúrgica para el adenocarcinoma duodenal se encuentra en debate entre la duodenopancreatectomía cefálica (DPC) y la resección duodenal segmentaria. La elección se debe apoyar en la localización del tumor y en la presencia de infiltración pancreática. La técnica de elección más utilizada ha sido la duodenopancreatectomía cefálica por ser considerada la única que podía ofrecer buenos resultados oncológicos. Posteriormente, surgieron publicaciones que comparaban ambas técnicas en términos de supervivencia sin encontrar grandes diferencias, aunque los estudios son limitados. En conclusión, el adenocarcinoma duodenal supone una entidad muy poco frecuente con un tratamiento quirúrgico actualmente en controversia, en el que podemos tener en cuenta ambas opciones quirúrgicas dependiendo de la localización tumoral y el grado de afectación pancreática.