



Cirugía Española



www.elsevier.es/cirugia

P-184 - PANCREATITIS NECROTIZANTE GRAVE SECUNDARIA A INTOXICACIÓN POR CARBAMATOS

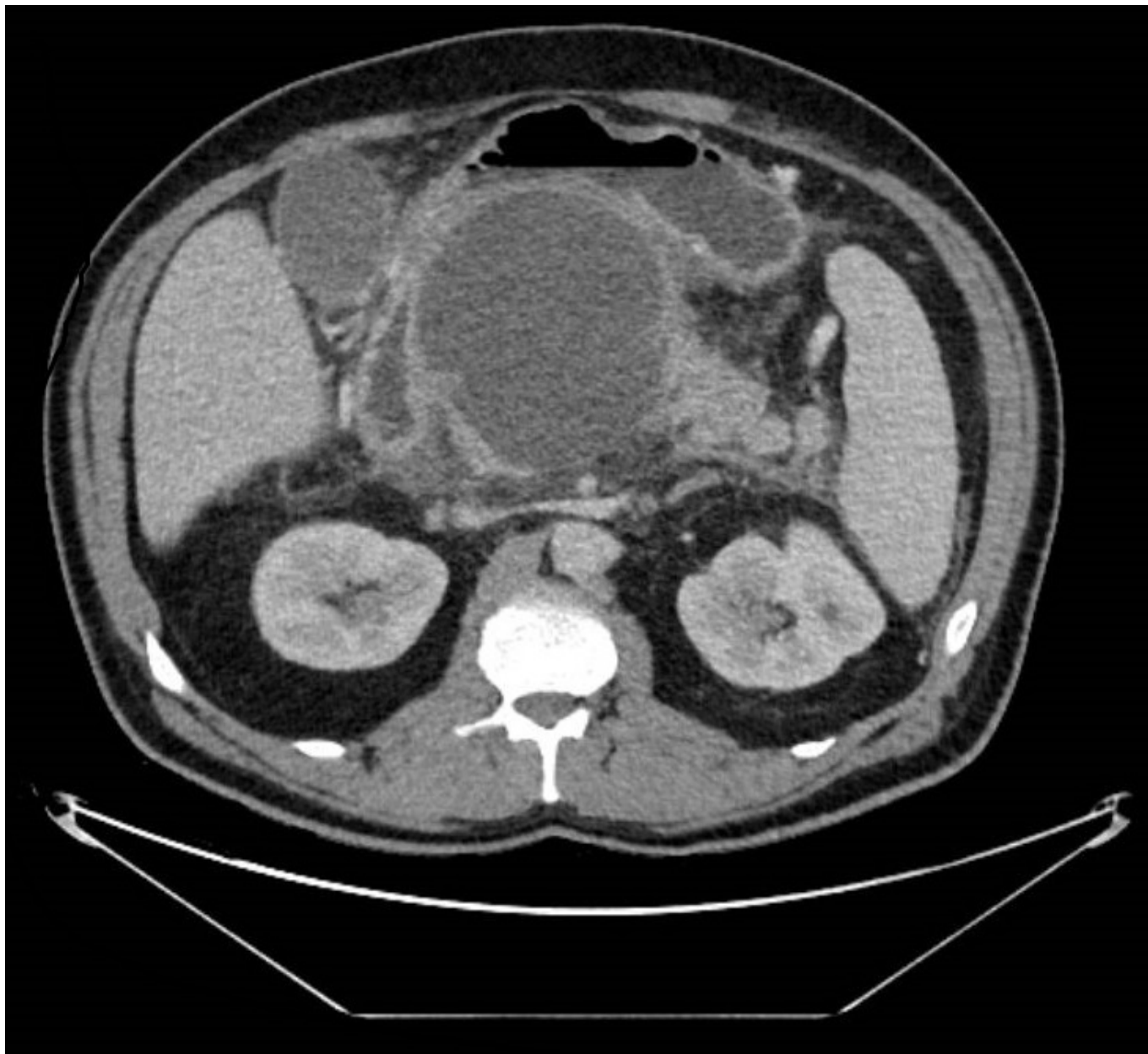
Costa Guilló, Patricia; Simó Blay, Mario; Esteve Juan, José Antonio; Añón Iranzo, Elena; Aguiló Lucía, Javier; Tormos Tronqual, Bárbara; García del Olmo, Nuria

Hospital Lluís Alcanyís, Xàtiva.

Resumen

Introducción: Los carbamatos son productos ampliamente utilizados como plaguicidas y a los que millones de personas están expuestas cada año. Aldicarb es un plaguicida perteneciente a esta familia, siendo uno de los productos más tóxicos que existen para los seres humanos. Actualmente su uso está muy restringido, no permitiéndose su comercialización en algunos países. Una de las complicaciones más graves tras la intoxicación por carbamatos es el desarrollo de pancreatitis aguda necrotizante grave, aunque se describen muy pocos casos en la literatura.

Caso clínico: Varón de 47 años, con antecedentes de hipertensión arterial, obesidad, hipertransaminasemia, enolismo, tabaquismo y consumo ocasional de cocaína, que ingresa por intento de autólisis por ingesta de aldicarb. El paciente desarrolla una pancreatitis aguda necrotizante que se resuelve mediante tratamiento conservador, siendo dado de alta tras 14 días de ingreso. Pasadas 48 horas en su domicilio, reingresa por empeoramiento clínico con epigastralgia intensa, náuseas y vómitos. A la exploración física, el paciente se encuentra estable hemodinámicamente, apirético, consciente y orientado, con ligero tinte icterico y dolor a la palpación en epigastrio, sin signos de peritonismo. Analíticamente destacan Bilirrubina total de 5,39 mg/dl, GGT 2.185 UI/L, fosfatasas alcalinas 702 UI/L, amilasemia 378 UI/L, PCR 88,6 mg/L y LDH 418 UI/L. Se realiza TC abdominopélvico con contraste intravenoso, objetivándose necrosis encapsulada en cuello pancreático de 11 × 11 × 10 cm. Dicha colección ejerce efecto masa sobre el antro gástrico y duodeno, comprime la porción intrapancreática del colédoco, dilatando retrógradamente la vía biliar, así como al tronco celíaco y origen de la vena porta, con desaparición de la coñuencia esplenomesentérica. Se identifican también signos de reactivación de la pancreatitis, con láminas de líquido libre, perihepático y en pelvis. Durante el ingreso el paciente mejora de forma espontánea clínica y analíticamente, por lo que se realiza un nuevo control radiológico mediante TC, objetivándose una disminución notable del tamaño de la colección y la presencia de una fístula gastroquística. El paciente finalmente es dado de alta tras 24 días de ingreso.



Discusión: La toxicidad de los carbamatos, independientemente de la vía de exposición, se produce por la inhibición irreversible de la acetilcolinesterasa y la consiguiente acumulación de acetilcolina a nivel de las neuronas preganglionares simpáticas y parasimpáticas, entre otras, afectando a los receptores muscarínicos y nicotínicos. A nivel pancreático, aunque discutido, se produce una hipersecreción exocrina secundaria a la estimulación muscarínica y, por otra parte, un aumento significativo de la presión intraductal que, mantenidos en el tiempo, podrían predisponer así al desarrollo de pancreatitis. El uso de carbamatos como insecticida está muy extendido en la agricultura y jardinería doméstica y comercial, por lo que es frecuente que se produzcan intoxicaciones laborales, accidentales o voluntarias. Es importante conocer que, a pesar de su aparente infrecuencia, la pancreatitis necrotizante tras intoxicación por carbamatos es uno de los efectos secundarios más graves, por lo que llevar a cabo un diagnóstico y tratamiento precoz es crucial para reducir su morbimortalidad.