



Cirugía Española

www.elsevier.es/cirugia



P-192 - RECONSTRUCCIÓN 3D MEDIANTE SOFTWARE GRATUITO DE CÓDIGO ABIERTO (3D SLICER) PARA LA PLANIFICACIÓN DE LA CIRUGÍA HEPÁTICA

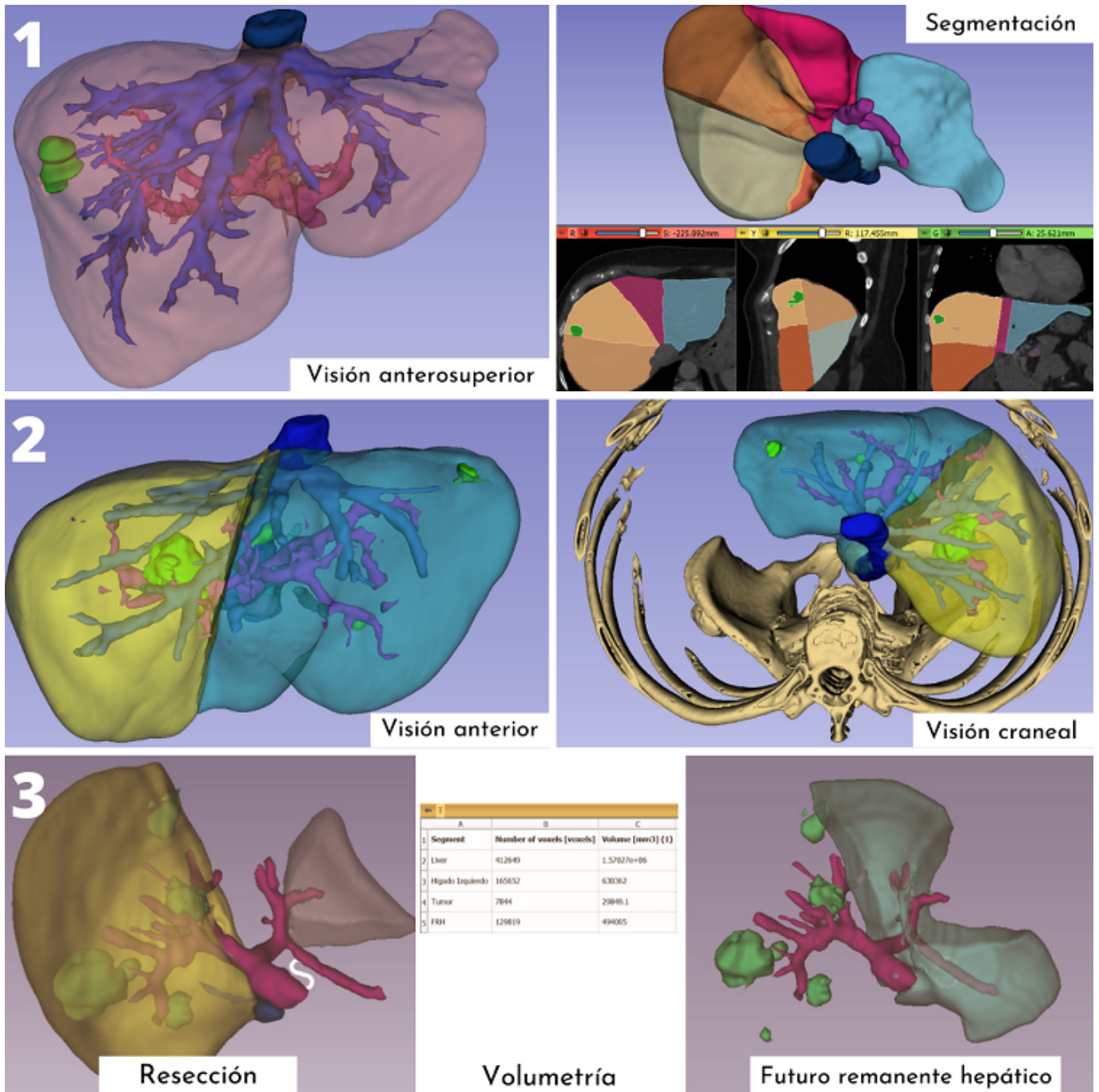
Montaner Sanchis, Andrés; Redondo Cano, Carlos; Mir Labrador, Jose; Eleuterio Cerveró, Germán; Cantos Pallarés, Míriam; Fabra Ramis, Ricardo; Artigues Sánchez de Rojas, Enrique

Consorcio Hospital General Universitario de Valencia, Valencia.

Resumen

Objetivos: La reconstrucción 3D se ha convertido en una herramienta valiosa para la planificación de la cirugía hepática. Frente a las opciones de pago y los servicios de terceros, en los últimos años han surgido alternativas gratuitas y de código abierto al alcance de cualquier cirujano. Presentamos nuestra experiencia con una de ellas (3D Slicer) a través de tres casos.

Casos clínicos: Tras un breve periodo de autoformación empleando tutoriales online de libre acceso, se ha realizado la reconstrucción, segmentación y volumetría hepática de tres pacientes con adenocarcinoma de colon y metástasis hepáticas subsidiarias de tratamiento quirúrgico. Se ha trabajado sobre las imágenes en formato DICOM de TC o RM en fase portal mediante el software open source 3D Slicer, añadiendo las extensiones DCMQI, MarupsToModel, PETDICOMExtension, QuantitativeReporting, SegmentEditorExtraEffects y SlicerDevelopmentToolbox. Resultados. Caso 1. Mujer de 52 años con metástasis hepática única de 12 mm en la periferia del segmento 8. Caso 2. Varón de 64 años con metástasis hepáticas en múltiples segmentos, siendo la mayor de 66 mm con afectación directa del eje periportal, infiltrando y ocluyendo completamente la porta derecha. Caso 3. Mujer de 52 años con metástasis hepáticas en múltiples segmentos. En el lóbulo derecho las de mayor tamaño se ubican en el segmento 7 (35 mm) y 5 (30 mm), infiltrando esta última la bifurcación de la porta derecha. En el lóbulo izquierdo la predominante se localiza en el segmento III (9 mm).



Discusión: El uso del software gratuito y de código abierto 3D Slicer permite obtener reconstrucciones hepáticas de calidad y válidas para la planificación quirúrgica y el cálculo volumétrico del futuro remanente hepático. Utilizar esta estrategia se encuentra al alcance de cualquier cirujano y permite familiarizarse con la anatomía que posteriormente se abordará en quirófano.