



## P-193 - RESECCIÓN HEPÁTICA LAPAROSCÓPICA DE LOS SEGMENTOS 7 Y 8: DE LA RESTRICCIÓNES INICIALES A LAS INDICACIONES ACTUALES

López López, Victor<sup>1</sup>; Ome, Yusuke<sup>2</sup>; Kawamoto, Yusuke<sup>2</sup>; Gómez Ruiz, Álvaro<sup>3</sup>; López Conesa, Asuncion<sup>1</sup>; Brusadin, Roberto<sup>1</sup>; Robles Campos, Ricardo<sup>1</sup>; Honda, Goro<sup>2</sup>

<sup>1</sup>Hospital Universitario Virgen de la Arrixaca, Murcia; <sup>2</sup>New Tokyo Hospital, Tokyo; <sup>3</sup>Hospital Los Arcos, Santiago de la Ribera.

### Resumen

**Objetivos:** La resección de los segmentos posterosuperiores se ha considerado uno de los procedimientos más difíciles debido a su difícil acceso. Los principales inconvenientes del abordaje laparoscópico para estas lesiones son la mala visualización, la dificultad de la instrumentación y la mayor complejidad en el control del sangrado.

**Métodos:** Se utilizó una estrategia de búsqueda sistemática utilizando una combinación de términos de índice estandarizados: (cirugía hepática laparoscópica) Y (segmentos posterosuperiores) Y (segmento 7) Y (segmento 8).

**Resultados:** Un total de 13 series hospitalarias y 6 casos clínicos que analizaron exclusivamente los segmentos 7 y/u 8 se incluyeron en esta revisión. La indicación más frecuente fueron las metástasis (55,4%), seguida del hepatocarcinoma (28,7%). El tamaño promedio de las lesiones osciló entre 13 y 39 mm. Los tiempos quirúrgicos medios fueron entre 105 y 420 minutos. Seis grupos realizaron la maniobra de pringle en 8-84% de los pacientes. Las pérdidas de sangre variaron entre 50-550 ml con una tasa de conversión entre 0-42,9%. Las complicaciones mayores oscilaron entre 0-10,86% con estancias medias entre 2 y 12 días. El margen de resección fue negativo en 90-100% de las resecciones. La colocación de trócares abdominales, aunque depende de cada grupo, generalmente consta de cuatro a cinco trócares colocados en el cuadrante superior derecho del abdomen, donde tres de ellos generalmente se ajustan al margen subcostal derecho (fig. 1). Para la resección anatómica, el abordaje glissoniano intrahepático del segmento 7 consiste en el control intrahepático de G7 localizado por ultrasonido y la identificación de la VHD para guiar la transección parenquimatosa a lo largo del plano intersegmental. Una vez que G7 se liga, la resección comienza a partir de la demarcación que ocurre entre S6 y S7 para exponer la longitud completa del VHD (fig. 2). En el abordaje glissoniano intrahepático del segmento 8, el abordaje comienza tomando como referencia la VHM que debe exponerse desde el lado craneal a la periferia en la parte medial del mismo. La disección debe continuar en esta dirección más profundamente hasta llegar a la raíz del G8 que permitirá una demarcación anatómica (fig.1-3). Las ramas de Glissonean del segmento 7 u 8 pueden aislarse extrahepáticamente del hilio hepático. Es posible a través de un plano avascular diseccionar los pedículos anterior y posterior derechos en el hilio hepático hasta que las ramas correspondientes G7 y G8 estén aisladas cerca de sus orígenes. Los pedículos segmentarios al

segmento 7 pueden abordarse después de diseccionar el hígado en el surco de Rouviere, mientras que los segmentos 8 primero necesitan ubicar las ramas G5 y G8 que se ramifican desde el pedículo anterior derecho para aislar posteriormente G8 exclusivamente.

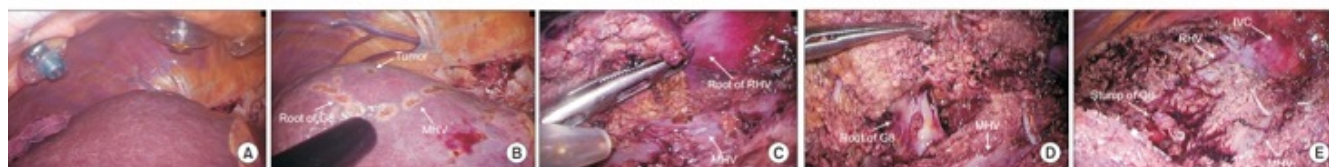
Figura 1-1. Diferentes posiciones de trocar para el abordaje quirúrgico laparoscópico para los segmentos 7 y 8.

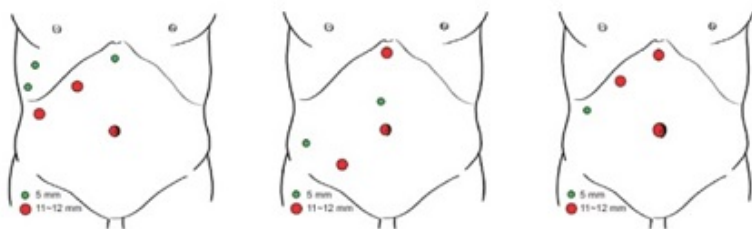

Figura 1-2. Abordaje intraglissoniano del segmento 7. (A) Exponer la raíz del VHD. (B) Raíz de G7. (C) Línea de demarcación. (D) Exponer VHD. (E) Superficie reseçada.

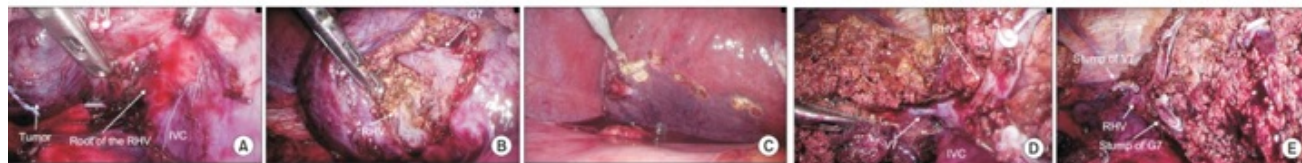

Figura 1-3. Abordaje intraglissoniano de segmento 8. (A) Posición del trocar intercostal. (B) Línea de demarcación S8. (C) Exposición de VHM. (D) S8 raíz de G8. (E) Superficie reseçada.



**Conclusiones:** La experiencia acumulada de los diferentes grupos en cirugía hepática mínimamente invasiva junto con los avances tecnológicos en los diferentes dispositivos laparoscópicos han facilitado la resección de tumores en los segmentos 7 y 8 con resultados similares e incluso mejores que la cirugía abierta.