



Cirugía Española

www.elsevier.es/cirugia



P-226 - CRIPTORQUIDIA EN PACIENTE ADULTO INTERVENIDO POR HERNIA INGUINAL

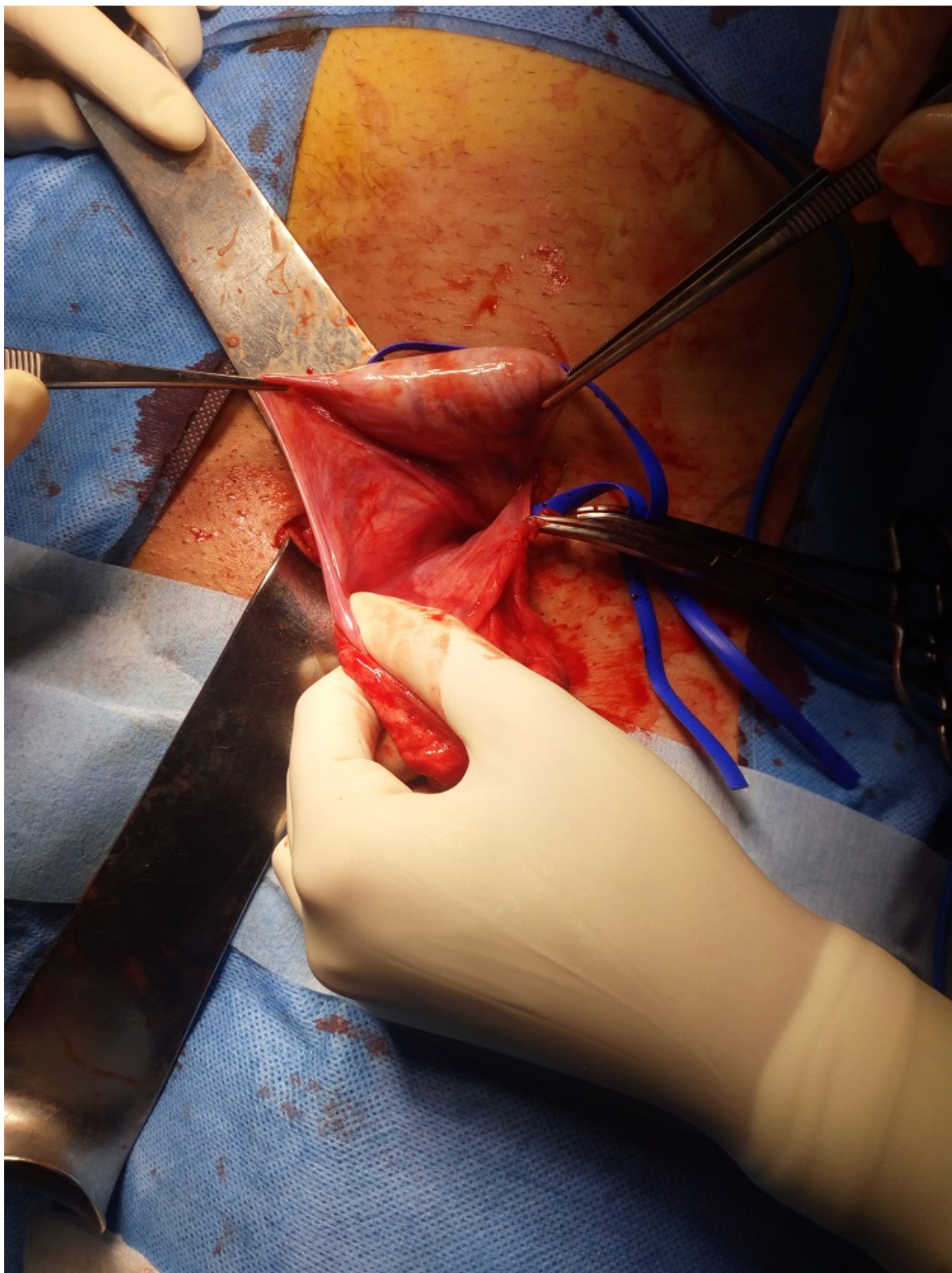
Lorence Tomé, Irene; Valera Sánchez, Zoraida; Naranjo Fernández, Juan Ramón; Sánchez Moreno, Laura; Oliva Mompeán, Fernando

Hospital Universitario Virgen Macarena, Sevilla.

Resumen

Introducción: La hernia inguinal es considerada la patología quirúrgica más frecuente. En adultos, la prevalencia de hernia inguinal primaria varía entre el 5-15%, con una proporción hombre/mujer de 12:1. Consiste en la protrusión del contenido abdominal o la grasa preperitoneal a través del canal inguinal, presentando con frecuencia un saco formado por peritoneo parietal que puede contener otros elementos como asas intestinales, epiplón u otros órganos intraabdominales. Presentamos el caso de un adulto con criptorquidia descubierta de forma incidental durante la realización de una cirugía de reparación de hernia inguinal.

Caso clínico: Varón de 32 años sin antecedentes familiares ni personales de interés, derivado desde consultas de Urología por sospecha de hernia inguinoescrotal izquierda L2P. Tras la valoración en las consultas de Cirugía, se propuso intervención quirúrgica en régimen de CMA. Durante la misma, se procedió a la apertura del saco herniario debido a la dificultad para identificar los elementos del cordón espermático, apreciándose la salida del testículo izquierdo procedente de la cavidad intraabdominal al traccionar del saco. En ese momento, se decidió orquiectomía para enviar el testículo a estudio anatomopatológico, previa comprobación de que el teste derecho se encontraba en su bolsa escrotal. Finalmente, se realizó hernioplastia inguinal izquierda con colocación de malla Progrid según técnica de Lichtenstein modificada. La anatomía patológica del testículo y del saco herniario no ha evidenciado ninguna alteración patológica salvo fibrosis y cambios inflamatorios mínimos. En el seguimiento del paciente, durante los 6 meses posteriores a la intervención, no ha presentado complicaciones ni recidiva en relación con la intervención.



Discusión: La criptorquidia es la patología congénita más frecuente y se presenta con una incidencia de 3,4% en recién nacidos de término. El porcentaje se reduce al 0,8% al año por el descenso natural y espontáneo de los mismos, y sólo en el 10% de las mismas la localización del testículo es intraabdominal. El tratamiento se basa en orquidopexia o en orquiectomía, en función de

la sospecha de una neoplasia subyacente y la edad del paciente (prepúber o postpúber). Es importante resaltar que el riesgo de malignización de un testículo criptorquídicico es de 30 a 50 veces mayor que cuando se tiene en las bolsas escrotales, y el 50% de los casos se da principalmente en los testículos con localización intrabdominal. Sin embargo, la presencia de criptorquidia en los pacientes adultos es extremadamente rara, con pocos casos descritos en la literatura. En este caso en concreto, ya que se trataba de un paciente en edad adulta (pospuberal) y que el testículo se encontraba en el interior de la cavidad abdominal, se decidió extirpación de este.