



Cirugía Española



www.elsevier.es/cirugia

V-096 - ABORDAJE LAPAROSCÓPICO DE HERNIA PARADUODENAL IZQUIERDA: RETO DIAGNÓSTICO

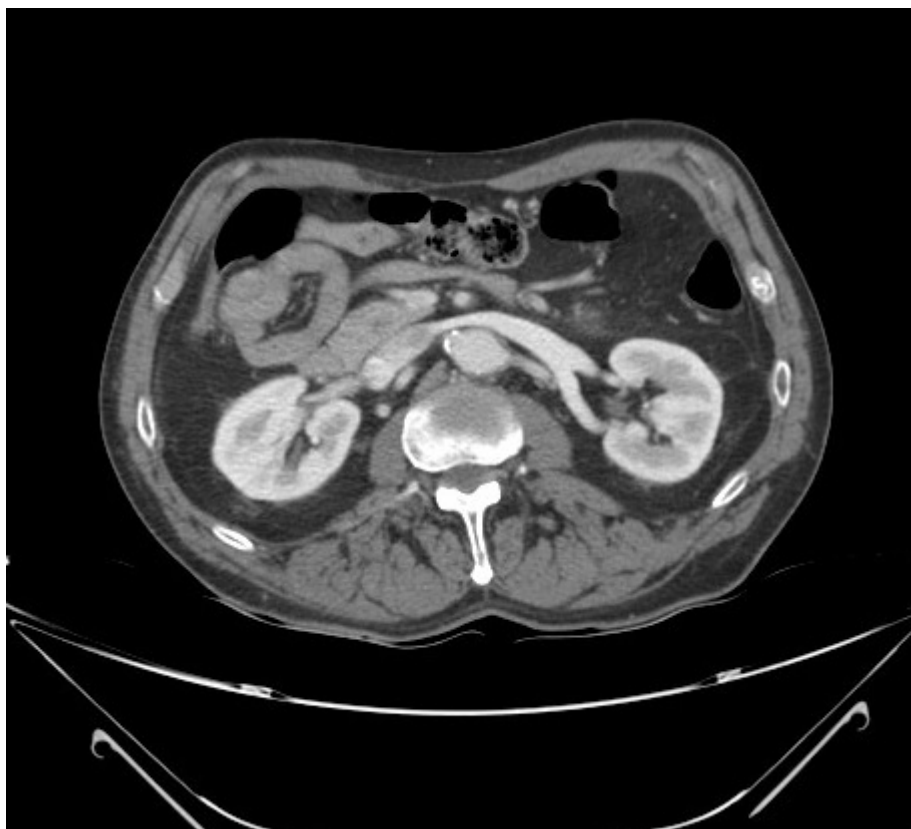
Valle Rodas, María Elisa; Carmona Agúndez, María; Pérez Andrés, María Inmaculada; Borrás Jiménez, Angélica; Román, Silvia; Jiménez, Jose Luis

Hospital Universitario Infanta Cristina, Badajoz.

Resumen

Objetivos: Las hernias paraduodenales son tradicionalmente consideradas los defectos congénitos más frecuentes, siendo la izquierda o Hernia de Landzert (2%), tres veces más prevalente que la hernia paraduodenal derecha (Hernia de Waldeyer). La fosa de Landzert se localiza en la unión duodeno-yeyunal, un punto de fusión entre el mesocolon transversal, mesocolon descendente y mesenterio de las asas intestinales. El diagnóstico temprano es fundamental para disminuir el riesgo de complicaciones asociadas. Presentamos el caso de un paciente varón de 69 años que consulta en urgencias por dolor epigástrico y vómitos siendo diagnosticado de hernia paraduodenal con posterior reparación laparoscópica.

Caso clínico: Paciente con antecedentes personales de hipertensión y fibrilación auricular anticoagulado. Intervenido de amputación supracondílea de miembro inferior izquierdo hace años. Acude al servicio de urgencias por cuadro de dolor abdominal de tipo anginoso tras las comidas que le impide la ingesta. A la exploración presenta abdomen blando y depresible doloroso en epigastrio, sin irritación peritoneal. La radiografía de abdomen muestra una ligera dilatación de asa de intestino delgado sin edema de pared. Se realiza tomografía de abdomen (TAC) urgente donde se visualizan las asas de yeyuno agrupadas a nivel de hemiabdomen derecho con ingurgitación de los vasos del mesenterio, lo que sugiere una hernia paraduodenal derecha. Ante dichos hallazgos se decide cirugía urgente. Se realiza abordaje laparoscópico visualizando una hernia paraduodenal izquierda, contrariamente a lo que informaba el TAC, en la que objetivamos un asa de yeyuno herniada lateralmente, la presencia de una banda fibrosa que ocasionaba su torsión y la ingurgitación de los vasos del meso. Se realizó una liberación del intestino herniado y posterior sección de la banda fibrosa así como el cierre de la fosa paraduodenal con monofilamento de larga duración. El paciente evolucionó favorablemente con una adecuada tolerancia oral y totalmente asintomático, siendo alta el 3^{er} día postoperatorio.



Discusión: Las hernias paraduodenales suelen afectar más a varones en una proporción 3:1, con un diagnóstico entre la 4ª y 6ª década de vida. Los pacientes normalmente presentan vómitos o dolor postprandial con o sin signos de obstrucción intestinal, siendo alto el porcentaje de isquemia o signos de hipoperfusión (50%). Por este motivo, es extremadamente importante el diagnóstico de este tipo de patología y la realización de un TAC de abdomen ante su sospecha. Es típico encontrarnos el segmento intestinal dilatado en un hemiabdomen y los vasos mesentéricos desplazados. Un tratamiento precoz es esencial para evitar futuras complicaciones (obstrucción, isquemia o perforación) que pueden llevar a una mortalidad no despreciable (20-50%). El abordaje mínimamente invasivo parece disminuir el dolor postoperatorio, la estancia hospitalaria y la morbilidad tanto en cirugía urgente como electiva.