



# Cirugía Española

[www.elsevier.es/cirugia](http://www.elsevier.es/cirugia)



## P-241 - ACCESO LAPAROSCÓPICO EN ABDOMEN AGUDO SECUNDARIO A INTUSUSCEPCIÓN INTESTINAL POR LIPOMA

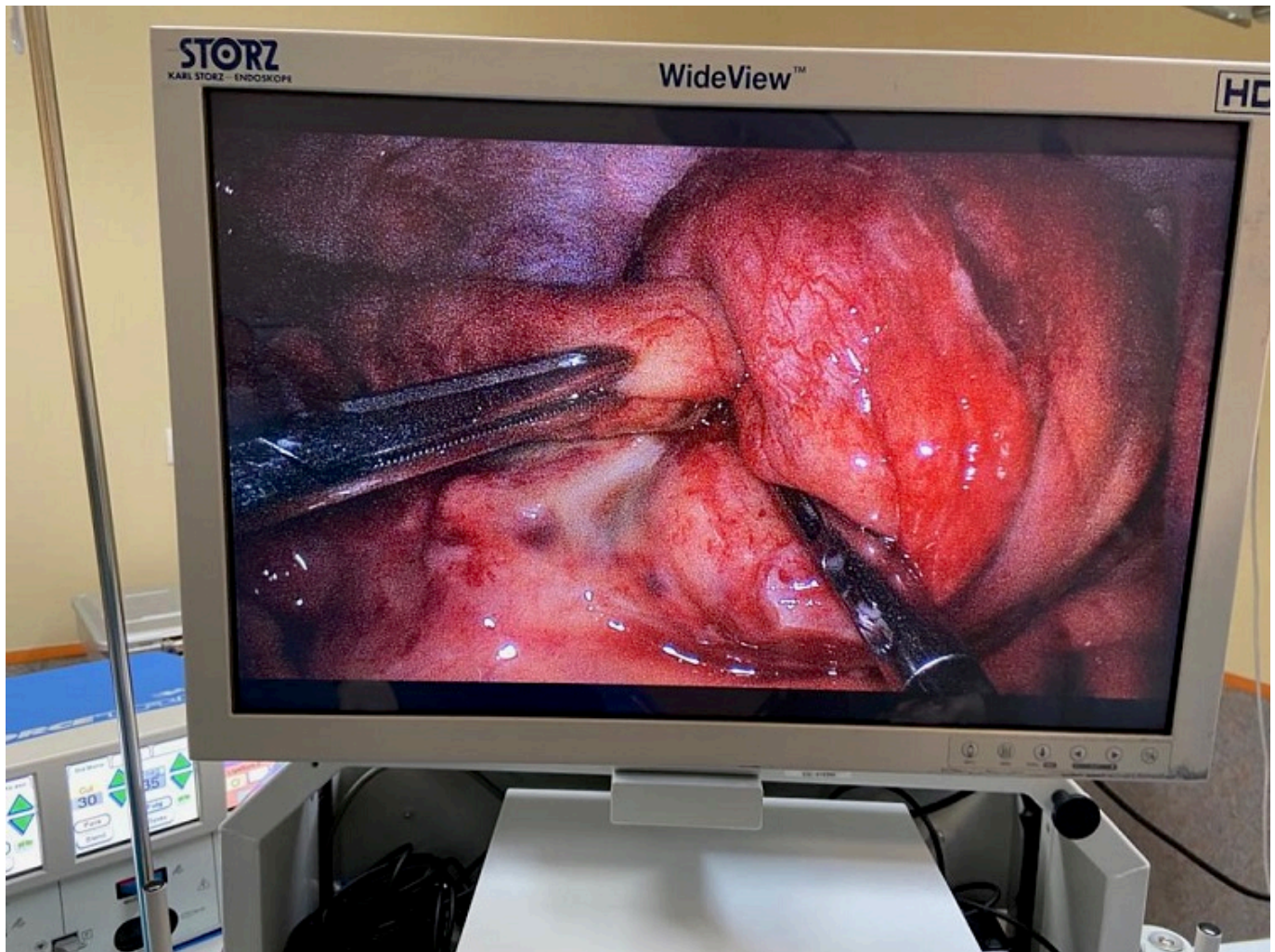
González de la Puente, Zoraida<sup>1</sup>; Bordons Mesonero, Eduardo<sup>2</sup>; Gilsanz Martín, Carlos<sup>1</sup>; Vaquero Rodríguez, Alberto<sup>1</sup>; Diéguez Rodríguez, Beatriz<sup>1</sup>; Losada Ruiz, Manuel<sup>1</sup>; Ramos García-Serrano, Francisco<sup>1</sup>; Alonso Poza, Alfredo<sup>1</sup>

<sup>1</sup>Hospital Universitario del Sureste, Arganda del Rey; <sup>2</sup>Hospital Universitario de Móstoles, Móstoles.

### Resumen

**Introducción:** La invaginación intestinal en el adulto constituye un 1% de todas las causas de obstrucción intestinal. La mayoría de las invaginaciones del adulto son de segmentos cortos, transitorias, no obstructivas y no asociadas a masa tumoral como cabeza. Cuando la causa es una masa, el segmento afectado suele ser largo y la invaginación obstructiva. La diferenciación entre estos dos tipos es importante dado que determinará el tratamiento a seguir y además permite disminuir la prevalencia de cirugías innecesarias.

**Caso clínico:** Varón 25 años, AP: enfermedad Gilbert y AF. enfermedad celiaca. Acude al servicio de urgencias por vómitos, dolor abdominal y rectorragia. A la exploración física destaca un abdomen con signos de irritación peritoneal difusa y efecto masa en flanco derecho. Se realiza ecografía y TC abdominal. Dado los hallazgos se decidió laparoscopia exploradora urgente, confirmándose los mismos, necrosis en pared intestinal y peritonitis purulenta locorregional grave así como ganglios aumentados de tamaño, realizándose ileocecectomía laparoscópica con anastomosis mecánica. El estudio anatomopatológico fue informado como lipoma submucoso en íleon con hiperplasia folicular linfoide íleo-cecal, peritonitis con exudado purulento y necrosis de pared completa, sin presencia de células atípicas ni malignidad.



**Discusión:** Al contrario de lo que sucedía en series históricas, la invaginación intestinal en el adulto se manifiesta de una forma insidiosa y el diagnóstico se realiza frecuentemente antes de la cirugía. La ecografía presenta un elevado rendimiento, ya que es asequible en la mayoría de las ocasiones. El TAC es necesario como estudio de extensión, muchos lo realizan después de la intervención quirúrgica. Las invaginaciones de segmento corto, transitorias y no obstructivas no precisan tratamiento quirúrgico. El seguimiento de este tipo de invaginaciones, detectadas como hallazgo casual en la mayoría de los casos, no está del todo establecido. La resección intestinal sigue siendo el tratamiento quirúrgico de elección. La mayoría de los casos de etiología maligna se dan en colon distal y pacientes de edad avanzada. No existen evidencias para abstenerse del gesto de desinvaginación. Este debe de realizarse si facilita las condiciones de exposición para realizar la resección intestinal. En cuanto a la resección, la presencia de adenopatías en el momento quirúrgico, no debe ser argumentos para ampliarla. Esta debe ser prudente y adecuada en el contexto del paciente, en espera del resultado anatomopatológico. Los ganglios suelen ser reactivos. La invaginación intestinal en el adulto suele manifestarse de forma insidiosa y generalmente se obtiene el diagnóstico preparatoriamente. Las invaginaciones de segmento corto, transitorias y no obstructivas no precisan tratamiento quirúrgico. La resección intestinal sigue siendo el tratamiento quirúrgico de elección. No hay datos para apoyar la resección intestinal sin realizar reducción de la invaginación y la presencia de adenopatías no debe ser el argumento para realizar resecciones más amplias.