



# Cirugía Española

[www.elsevier.es/cirugia](http://www.elsevier.es/cirugia)



## P-245 - DUODENOYEURONOSTOMÍA LAPAROSCÓPICA COMO TRATAMIENTO EN EL SÍNDROME DE WILKIE. EXPERIENCIA DE UN CASO

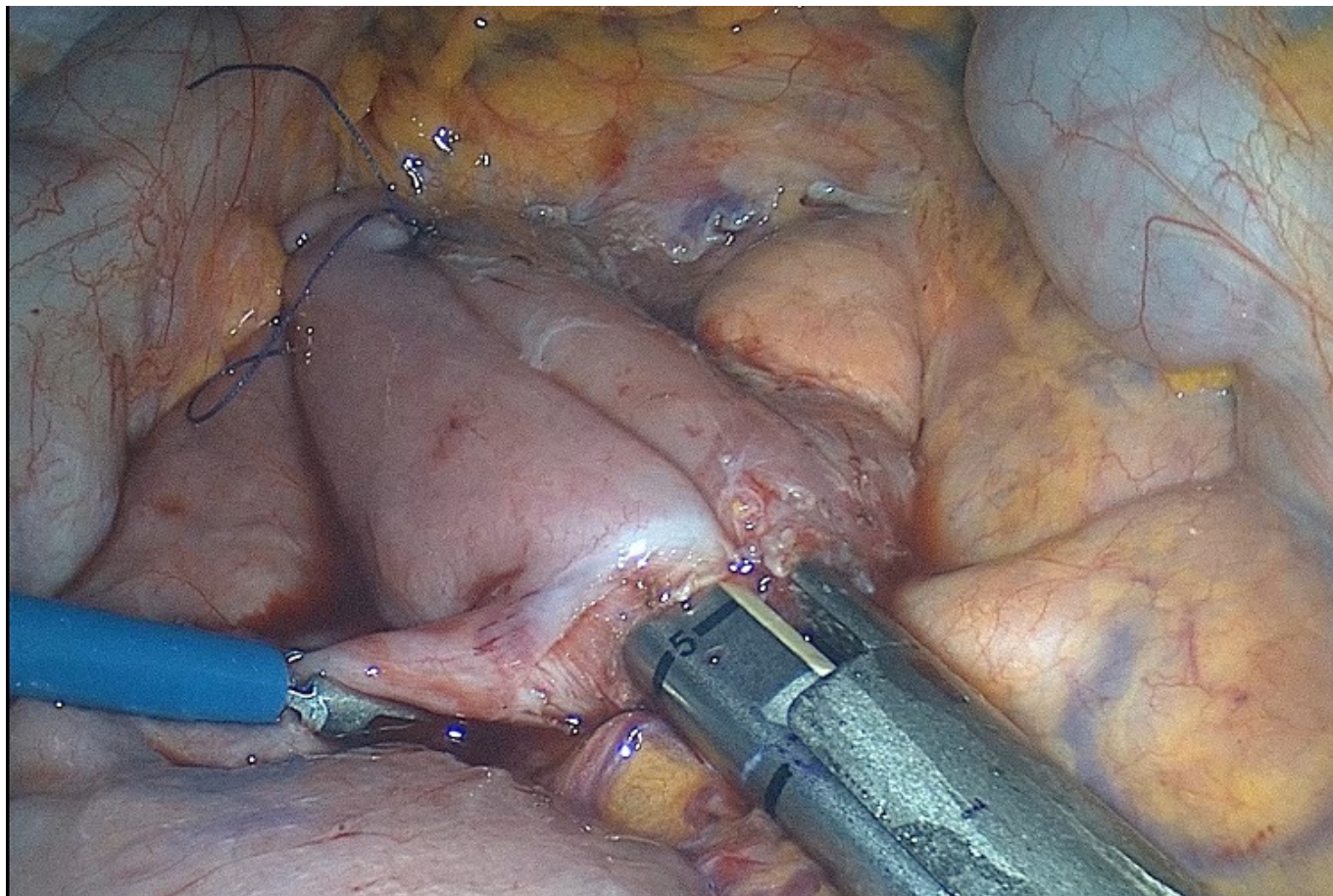
Robayo Soto, Paúl; Gallardo Ortega, Andrés; Sedano Vizcaíno, Cristina; Mezquita Gayango, Susana; Domingo Ajenjo, María Teresa; Beteta Fernández, José Aníbal

Hospital la Inmaculada del Servicio Andaluz de Salud, Huerca Overa.

### Resumen

**Introducción:** El síndrome de la arteria mesentérica superior o síndrome de Wilkie es una causa infrecuente de obstrucción intestinal alta, cursa con compresión de la tercera porción duodenal por la pinza aortomesentérica.

**Caso clínico:** Mujer de 19 años, antecedente de migraña, presenta cuadro de dolor epigástrico de un año de evolución y desde hace 3 meses pérdida de 10 kg de peso e intolerancia a la ingesta de alimentos sólidos. Exploración física: palidez de piel y mucosas, abdomen blando, sin dolor ni defensa abdominal. Peso 44 kg, talla 1,58 m, IMC 17,6 Kg/m<sup>2</sup>. Analítica sanguínea: Hemoglobina 10,7 g/dL VCM 89,4 fL albúmina 3,9 g/dL. Durante la estancia hospitalaria persiste con intolerancia a ingesta de alimentos sólidos tolerando únicamente líquidos. Se instaura Nutrición parenteral central y dieta líquida. En los estudios complementarios: serie esófago gastroduodenal destaca un marcado vaciamiento gástrico retrasado, a las 7 horas de la ingesta persiste contraste en estómago. En TC de abdomen con CIV se evidencia que la arteria mesentérica superior se origina de la aorta con un ángulo de apenas 18°, condicionando impronta con ectasia proximal de la vena renal izquierda, así como de la tercera porción duodenal. En AngioRM la arteria mesentérica superior sale en ángulo agudo de la aorta (<19°) causando síndrome de la arteria mesentérica superior o de Wilkie. Cápsula endoscópica evidente retraso en el tránsito duodenal (dos horas y media). Endoscopia digestiva alta: duodeno distal con zona acodada que permite el paso a yeyuno. Establecido el diagnóstico de Síndrome de la arteria mesentérica superior o de Wilkie se mantuvo la nutrición parenteral y se añadió suplemento nutricional oral con el objetivo de conseguir una ganancia ponderal para aumentar el ángulo de salida de la arteria mesentérica y producir la mejoría de los síntomas. Al no producirse una mejoría en la ingesta ni en aumento de peso, se planifica la colocación de sonda nasoyeyunal para nutrición por endoscopia sin éxito hasta en dos intentos. Finalmente se opta por tratamiento quirúrgico. Se realiza una duodenoyeuronostomía por vía laparoscópica, confeccionando una anastomosis entre la tercera porción del duodeno con asa de yeyuno a unos 30 cm del ángulo de Treitz empleando una carga de sutura mecánica endoGIA 60 mm. Reinicia la ingesta al cuarto día postoperatorio con buena tolerancia a líquidos y en los días subsiguientes progresa a una dieta blanda sin dificultad. No presenta complicaciones y es dada el alta al décimo día postoperatorio. Al mes de la operación en consulta se evidencia ganancia de peso de 6 kg con un IMC 20 Kg/m<sup>2</sup> y con una ingesta normal. En analítica de control ya no se evidencia anemia ni hipoproteinemia.



**Discusión:** Se sospechará del síndrome de Wilkie ante una clínica sugestiva de obstrucción alta y un ángulo aortomesentérico inferior a  $25^\circ$  y/o una distancia inferior a los 8 mm entre la AMS y el borde duodenal. El tratamiento inicial es conservador y en caso de fallo se optará por el tratamiento quirúrgico siendo de elección la duodenojejunostomía laparoscópica.