



Cirugía Española

www.elsevier.es/cirugia



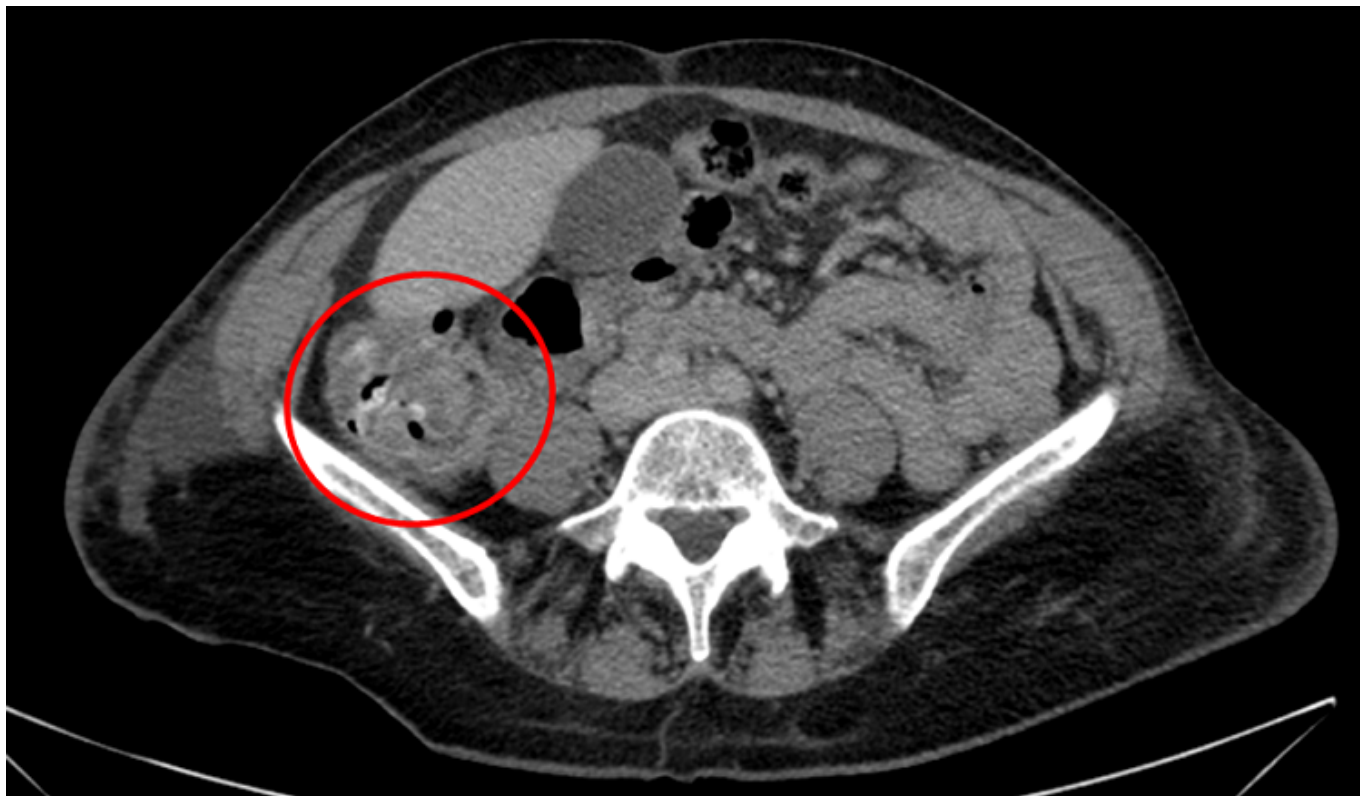
P-335 - SÍNDROME DE TROUSSEAU: FORMA DE PRESENTACIÓN ATÍPICA EN UNA PACIENTE CON DIAGNÓSTICO DE NEOPLASIA COLÓNICA

Ferreres Serafini, Joan; Matus Orellano, Selene; Elvira López, Jordi; Seró Ballesteros, Laia; Feliu Villaró, Francesc; Escuder Pérez, Jordi; Sales Mallafré, Ricard; Jorba Martín, Rosa

Hospital Universitari Joan XXIII, Tarragona.

Resumen

Caso clínico: Mujer de 67 años. Sin antecedentes de interés. Inicio de la clínica, con cuadro de hemiplejía derecha con disfasia y parálisis facial. Paralelamente también presentó dolor y frialdad de la extremidad inferior derecha. Se realiza angio-TAC que mostraba de A.V.C. isquémico en territorio de A.C.M. izquierda y embolia arterial a nivel de arteria hipogástrica derecha, arteria femoral común derecha y arteria tibial anterior. Se realiza embolectomía transfemoral y transpoplitea de MID sin incidencias. Al 6º día postoperatorio, y estando en tratamiento con enoxaparina 40 mg cada 12h, presenta nuevo episodio de embolismo arterial a nivel de MSD. Se realiza angioTAC que muestra embolismo en arteria humeral izquierda por lo que se indica embolectomía urgente. Durante su ingreso se realiza ecocardiografía descartando origen embolígeno. Dado el estado protrombótico, se realiza TC toracoabdominal evidenciando áreas de hipocaptación en parénquima renal y esplénico, y posible neoplasia de colon derecho. Se realiza colonoscopia que evidencia neoformación en colon y se realiza biopsia que confirma el diagnóstico de adenocarcinoma infiltrante. Se presenta el caso en comité oncológico y se indica cirugía electiva. Se realiza hemicolectomía derecha abierta sin incidencias. Durante su ingreso no presentó complicaciones postoperatorias y fue dada de alta al 4º día postoperatorio a centro sociosanitario para completar la recuperación. La paciente sigue controles en consulta externas con buena evolución. El resultado de la anatomía patológica se trata de Adenocarcinoma pT3N0 (0/20) sin factores de mal pronóstico. Actualmente se encuentra en tratamiento con enoxaparina 60 mg/24h. No ha presentado nuevos episodios tromboembólicos.



Discusión: Descrito por primera vez en 1865 por el Dr. Trousseau. Se trata de un síndrome paraneoplásico que consiste en la formación de trombos venosos y arteriales. En el caso de las neoplasias malignas, además de producir efecto de estasis venoso por efecto mecánico sobre los vasos sanguíneos, las células tumorales también producen y liberan productos que inducen la agregación plaquetaria. La incidencia de trombosis en pacientes con cáncer oscila entre el 1-11%. Este síndrome se ha descrito en cáncer de páncreas, del tracto gastrointestinal, ginecológico, etc. Normalmente la trombosis es venosa, y puede darse tanto en neoplasias localizadas como en metastásicas. Durante el tratamiento del síndrome de Trousseau, es importante controlar el tumor maligno y proporcionar un tratamiento anticoagulante inmediato. Aunque la evidencia sobre la eficacia del tratamiento anticoagulante en el síndrome de Trousseau es todavía insuficiente, se ha publicado que la heparina de bajo peso molecular es más efectiva. Los eventos trombóticos pueden persistir aunque el paciente esté en tratamiento anticoagulante, pero remiten después de realizarse una cirugía curativa.