



Cirugía Española

www.elsevier.es/cirugia



P-344 - UNA ANATÓMICA DEFENSA FRENTE A LA DEHISCENCIA DE LA ANASTOMOSIS COLORRECTAL.

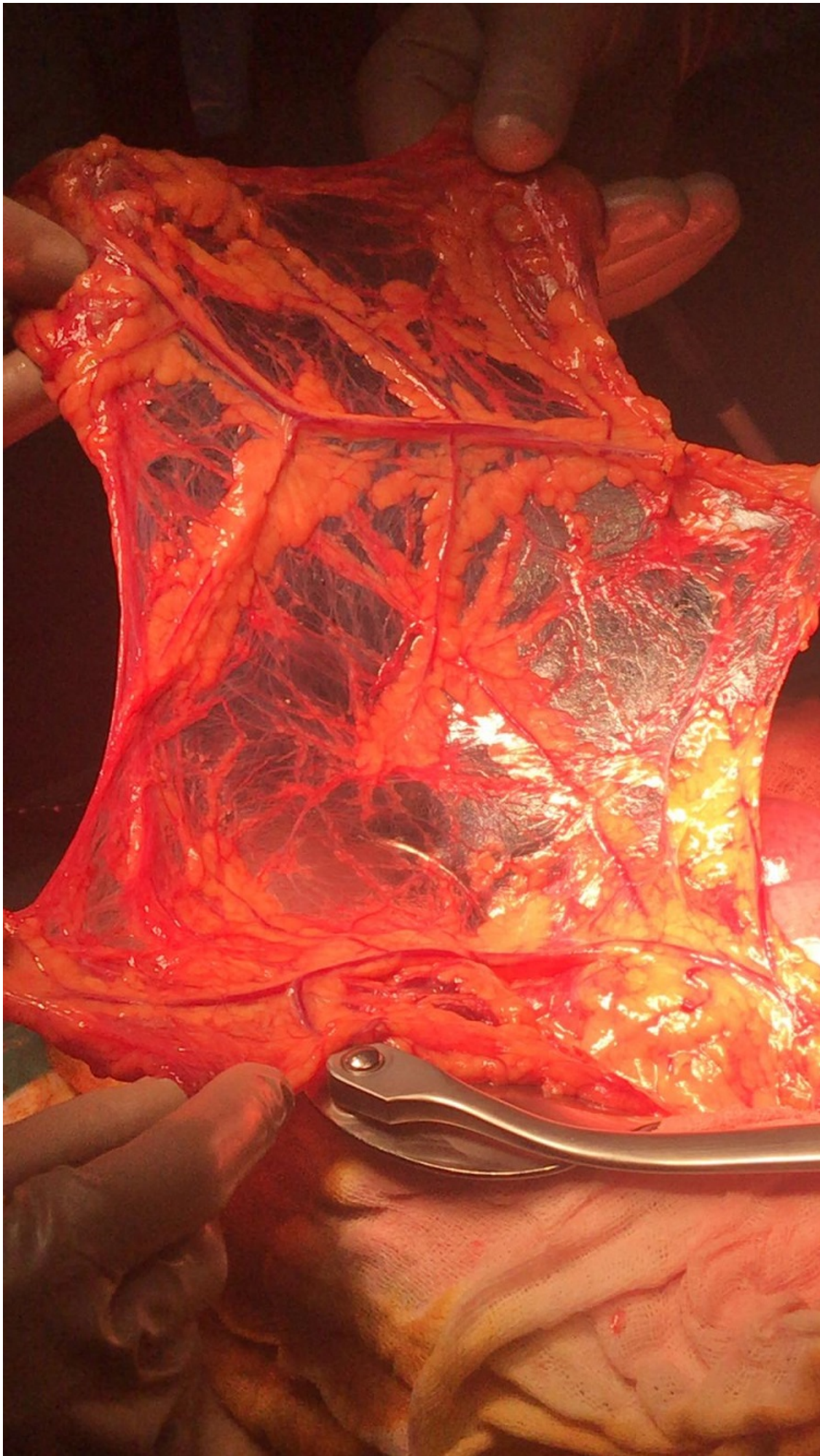
Gavilán Parras, Julio; MacMathuna, Seamus; Muñoz Caracuel, Elisabeth; Martín Arroyo, Silvia; Gutiérrez Cafranga, Estibaliz; García Molina, Francisco

Hospital del S.A.S. de Jerez de la Frontera, Jerez de la Frontera.

Resumen

Introducción: La dehiscencia de la unión anastomótica es probablemente la complicación más temida para un cirujano, especialmente frecuente cuando trabajamos en las zonas más distales del tubo digestivo. El uso del parche epiploico se ha utilizado en perforaciones gástricas y duodenales desde que R. Graham lo popularizara en 1937. Ante esto nos planteamos que las mismas propiedades que presenta a nivel gastroduodenal pueden sernos útiles en otras áreas del tubo digestivo. El siguiente caso muestra nuestra experiencia al colocar un parche anastomótico sobre una anastomosis colorrectal de alto riesgo.

Caso clínico: AP: varón 53 años, hemiplejía izquierda de nacimiento. IQ previa: hemorroidectomía. Paciente que ingresa a cargo de cirugía general de Jerez para intervención quirúrgica programada por neoplasia de recto inferior a 5 cm del margen anal, se interviene el día 24 de enero de 2020 y la intervención transcurre sin incidencias. Sin embargo reingresa tras una semana por un aparente cuadro suboclusivo. Inicialmente se plantea manejo conservador, al cuarto día de ingreso el paciente comienza con febrícula, astenia y elevación de la PCR. Se le realiza un tacto rectal en el que se aprecia una colección a cuatro cm del margen anal que deforma el canal. Se decide drenaje de la misma en quirófano. Ante la ausencia de resolución del cuadro tras el noveno día desde el reingreso se le realiza una nueva prueba de imagen en la que se observa cambio de calibre a nivel pélvico y se decide tratamiento quirúrgico. Se hallan durante la intervención varias asas de intestino que se encontraban en íntima relación con la anastomosis colorrectal, se disecan las mismas hasta conseguir separarlas sin aparente afectación de la unión anastomótica, no obstante al ser la tercera vez que se incide sobre la región colorrectal en menos de un mes se decide descender a modo de refuerzo protector una porción de epiplón. El manto epiploico no alcanza la suficiente longitud como para cubrir una anastomosis colorrectal y para lograr su descenso fue necesario realizar una disección paralela a la vascularización, respetando la misma y evitando su torsión. El parche se colocó sin incidencias y actualmente hace seis meses que se intervino y la evolución ha sido favorable tanto en nuestras consultas como en consultas de oncología.



Discusión: Las propiedades reparadoras del epiplón se deben tanto a su rica vascularización como a su capacidad inmunomoduladora, es por esto que a cada vez más se estudia su eficacia en otras regiones (vía biliar, páncreas, pared abdominal). Sin embargo poco se ha publicado acerca de su uso sobre a nivel colorrectal. En nuestro servicio se han realizado este procedimiento en varios casos con éxito, por lo que lo planteamos como una opción protectora para aquellas anastomosis de alto riesgo como lo es la de recto inferior.