



# Cirugía Española

[www.elsevier.es/cirugia](http://www.elsevier.es/cirugia)



## P-372 - COMPLICACIÓN IMPREVISTA TRAS LIPOSUCCIÓN

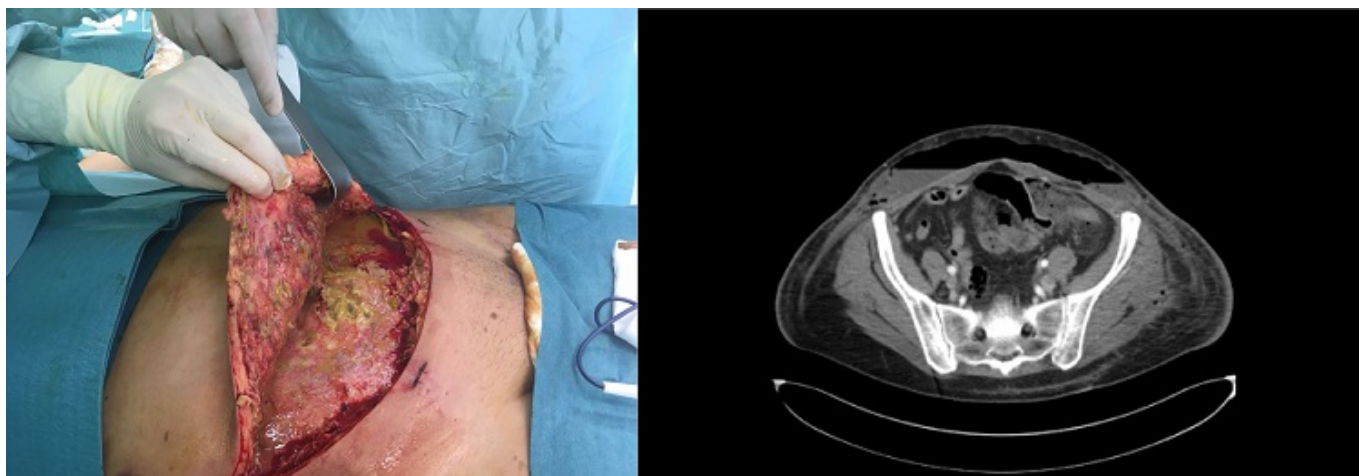
Santos González, Jorge; Palomo Luquero, Alberto; Zañaño Palacios, Jesús; Cabriada García, Guillermo; López Rodríguez, Beatriz; González Prado, Cristina; Otero Rondón, Michelle; Muñoz Plaza, Nerea

Hospital Universitario, Burgos.

### Resumen

**Introducción:** La liposucción es un procedimiento quirúrgico que, mediante la aplicación de varillas huecas, permite la extracción de grasa acumulada en distintas partes del cuerpo, principalmente a nivel del abdomen, y con fines estéticos. Las complicaciones y eventos adversos relacionados con esta técnica son excepcionales, generalmente leves, y relacionados con el proceso anestésico.

**Caso clínico:** Presentamos el caso de una mujer de 51 años que acudió a Urgencias por celulitis abdominal, dolor abdominal generalizado, fiebre e intolerancia oral de 2 días de evolución. Dicha paciente había sido intervenida de liposucción abdominal 5 días antes. A la exploración, se objetivaba tumefacción, empastamiento, calor y enrojecimiento en flancos, muslos y región dorsal izquierda. En la analítica, destacaba la leucopenia y la elevación de reactantes de fase aguda (PCR 223 mg/l, PCT 3,6 ng/ml) y presentaba fallo multiorgánico con SOFA de 6 (coagulopatía, renal, metabólico y hemodinámico). En el TC abdominopélvico, se observaban niveles hidroaéreos y grandes colecciones en TCS de pared abdominal anterior, lumbar paraespinal y glútea, junto con burbujas y líquido libre intraperitoneal. Ante la situación clínica y las pruebas, se inició antibioterapia de amplio espectro (meropenem + linezolid) y sueroterapia con soporte de drogas vasoactivas y se decidió IQ urgente conjuntamente con Cirugía Plástica. En la cirugía, se objetivó gran fascitis abdominal que afectaba a todo el compartimento supraaponeurótico hasta los flancos, evidenciando un orificio de 1 cm en aponeurosis de oblicuo mayor izquierdo, por el que drenaba abundante contenido fecaloideo. Se amplió a una laparotomía media, objetivando en íleon terminal 4 perforaciones. Se resecó el segmento afecto y se realizó una anastomosis mecánica laterolateral. El postoperatorio cursó en la unidad de Cuidados Intensivos de forma tórpida por la gravedad del shock séptico y con otras varias complicaciones: intubación prolongada, neumotórax iatrogénico tras canalizar CVC, íleo postoperatorio, desnutrición calórico-proteica. Tras 3 semanas de ingreso en UCI la paciente fue dada de alta a planta y reintervenida para nuevo desbridamiento, cura quirúrgica y umbilectomía por necrosis. Actualmente, tras dos años de la intervención, la paciente se encuentra asintomática desde el punto de vista abdominal y únicamente presenta una eventración pequeña en línea media pendiente de reparación.



**Discusión:** La liposucción es una técnica con una baja tasa de complicaciones (1-10%) y una mortalidad inferior a 20 pacientes por cada 100.000 procesos. Los eventos graves generalmente incluyen la embolia grasa, perforación torácica o abdominal y otras infecciones de partes blandas, principalmente la fascitis necrotizante. El riesgo de perforación intestinal aumenta en aquellos con hernias de pared, cirugías abdominales previas, obesos con predominio graso en hipogastrio e inmunodeprimidos. Esta técnica es un procedimiento seguro y eficaz, pero que en determinadas situaciones puede suponer todo un desafío quirúrgico y presentar un alto riesgo de complicación, como la perforación intestinal. Es fundamental realizar una historia previa y una exploración abdominal meticulosa. Una técnica exquisita, con la dirección y profundidad adecuadas, minimizará el peligro de sobrepasar el plano aponeurótico y acceder a la cavidad abdominal. Por último, un seguimiento estrecho postoperatorio es primordial.