



Cirugía Española

www.elsevier.es/cirugia



P-414 - MANEJO LAPAROSCÓPICO DEL REFLUJO TRAS BYPASS GÁSTRICO EN Y DE ROUX MEDIANTE TÉCNICA DE HILL

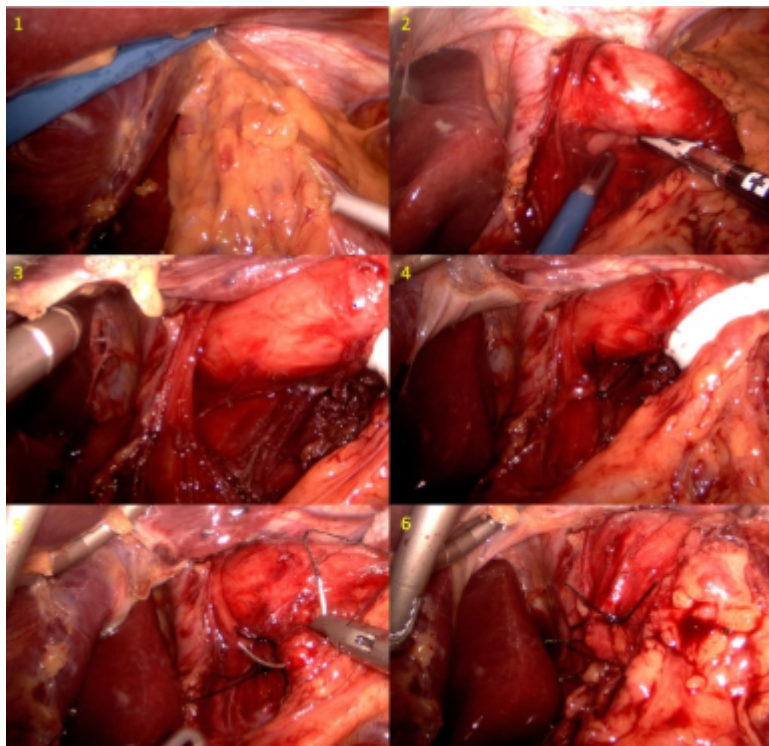
Estébanez Ferrero, Beatriz; Torres Fernández, Rocío; Ferrer Márquez, Manuel; Vidaña Márquez, Elizabeth; Sánchez Fuentes, Pedro; López Saro, Sara María; Teruel Lillo, Irene; Reina Duarte, Ángel

Hospital Torrecárdenas, Almería.

Resumen

Introducción: Dos patologías comunes de la sociedad occidental contemporánea son la enfermedad por reflujo gastroesofágico (ERGE) y la obesidad mórbida (OM). El bypass gástrico en Y de Roux (BGRY) es considerado el gold standard en el tratamiento quirúrgico del paciente con OM y ERGE. Esta última, se presenta en el 70% de los pacientes que van a ser sometidos a cirugía bariátrica, y su resolución se estima entre el 85% y el 90%, siendo independiente de la pérdida de peso obtenida.

Caso clínico: Paciente de 50 años con antecedentes personales de reflujo gastroesofágico grado III y un índice de masa corporal (IMC) de 44,6 kg/m², que en 2011 fue intervenida quirúrgicamente, realizándose un bypass gástrico simplificado. La paciente obtuvo un buen seguimiento ambulatorio con un resultado aceptable en cuanto a pérdida de peso, presentando a los 24 meses un IMC de 28 kg/m² y un porcentaje del exceso del índice de masa corporal perdida (PEIMCP) de 75,76%. No obstante, no experimentó mejoría en cuanto a su ERGE, sino que empeoró, presentando una esofagitis péptica grado A de acuerdo a la endoscopia digestiva y una hernia de hiato por deslizamiento del muñón gástrico visualizada en el tránsito esofagogastricoduodenal (TEGD). La pHmetría reveló un reflujo ácido patológico mixto de intensidad muy severa y la manometría resultó anodina. De acuerdo a sus antecedentes previos y a las pruebas complementarias realizadas, se decidió la intervención quirúrgica, optando por la gastropexia de Hill laparoscópica. Se realizó liberación de las adherencias del epiplón a la unión esofagogástrica. Tras disección de ambos pilares y la exposición del esófago, se cerraron ambos con 2 puntos de seda de 2/0. Posteriormente, se practicó la fijación a la fascia preaórtica mediante de puntos de seda de 2/0. El postoperatorio transcurrió sin incidencias y la paciente recibió el alta hospitalaria con ulterior seguimiento ambulatorio. Tras 24 meses de evolución, la paciente permanece asintomática, sin mostrar signos de reflujo ni en el TEGD ni en la pHmetría.



Discusión: El BPGY es la técnica bariátrica más defendida actualmente para pacientes con OM candidatos a cirugía bariátrica que presentan ERGE. Son pocos los casos descritos de pacientes que, bajo dicha técnica, presentan empeoramiento de su ERGE. Cuando esto sucede, las posibilidades quirúrgicas se reducen a técnicas no empleadas habitualmente. Basándonos en la descripción clásica de Hill y otros trabajos que comparan distintas técnicas antirreflujo, nuestro grupo ha incorporado la realización de la gastropexia de Hill en pacientes con OM y ERGE tras BGYR. La gastropexia de Hill no busca crear un mecanismo valvular, sino asegurar que el esfínter esofágico inferior queda infradiafragmático, mediante la fijación de la curvatura menor a la fascia preaórtica. La reparación laparoscópica de Hill, muestra una excelente durabilidad a largo plazo, con un 85% de buenos a excelentes resultados, con una mediana de seguimiento de 19 años y una tasa de reintervención inferior al 10%.