



O-298 - COMPLICACIONES RESPIRATORIAS TRAS STRIPPING O RESECCIÓN DIAFRAGMÁTICA DURANTE CIRUGÍA DE CITORREDUCCIÓN E HIPEC

Craus Miguel, Andrea; Segura Sampedro, Juan José; Fernández Vega, Laura; Pineño Flores, Cristina; Jeri Mcfarlane, Sebastian; Alfonso García, María; González Argente, Francisco Javier; Morales Soriano, Rafael

Hospital Universitario Son Espases, Palma de Mallorca.

Resumen

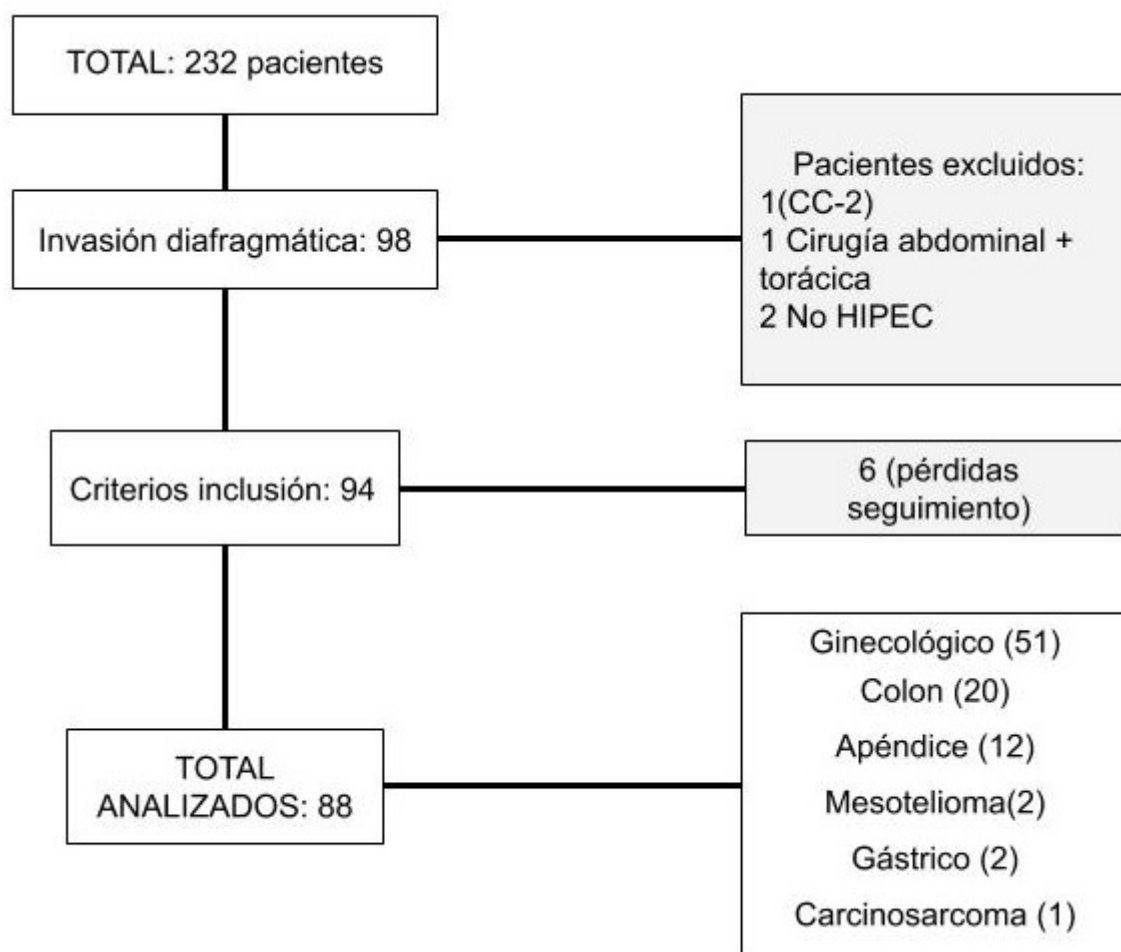
Introducción: La infiltración diafragmática es frecuente en la carcinomatosis peritoneal. Las técnicas resectivas sobre el diafragma son de gran importancia para alcanzar una citorreducción completa, con un impacto tanto en intervalo libre de enfermedad como en supervivencia global.

Objetivos: El objetivo principal este estudio es describir la peritonectomía así como la resección diafragmática en pacientes con carcinomatosis peritoneal. Se evaluaron los resultados histológicos de las mismas así como la morbilidad y mortalidad asociadas.

Métodos: Estudio retrospectivo sobre una base de datos prospectiva, incluyendo aquellos pacientes con carcinomatosis peritoneal con afectación supramesocólica sometidos a cirugía de citorreducción e HIPEC (CCR/HIPEC) desde enero de 2011 hasta octubre de 2019. Criterios de inclusión: ECOG 0-1, ASA 0-3, ausencia de metástasis extraperitoneales, enfermedad resecable en el TC preoperatorio, menos de 3 metástasis hepáticas sin requerir hepatectomía mayor. Comparamos el grupo de pacientes con resección diafragmática (RD) con aquellos en los que se realizó stripping diafragmático (SD). Se incluyeron variables epidemiológicas, el índice de carcinomatosis peritoneal (ICP), el número de órganos resecaos, y las complicaciones postoperatorias (Clavien Dindo). Las complicaciones respiratorias se analizaron mediante la clasificación NCI-CTCAE. Se analizó la aparición de derrame pleural, neumonía, neumotórax e insuficiencia respiratoria.

Resultados: De 232 pacientes que se sometieron a CCR/HIPEC, 98 pacientes tenían invasión diafragmática. 4 pacientes fueron excluidos: 1 citorreducción incompleta CC-2, 1 cirugía combinada (abdominal y torácica), 2 CCR sin HIPEC. En el seguimiento 6 pacientes se perdieron. La muestra analizada fue de 88 pacientes. Se realizó RD en 32 pacientes y SD en 56. El ICP medio fue de 14,51 en el grupo de SD y de 16,75 en el grupo de RD ($p = 0,18$). No existían diferencias significativas en cuanto a las características clínicopatológicas de ambos grupos. El análisis anatomopatológico confirmó la invasión tumoral del diafragma en el 89,3% de los pacientes sometidos a RD. 2 pacientes (3,6%) del grupo de SD y 4 pacientes (12,5%) del grupo de RD, requirieron tubo de tórax intraoperatorio ($p = 0,110$). No existían diferencias significativas en cuanto a las complicaciones Clavien Dindo III-IV a los 90 días postoperatorios. Tampoco en la estancia hospitalaria o de UCI, o en la readmisión o reintervención. La mortalidad a los 90 días fue nula. 2 pacientes presentaron neumonía y 1 paciente insuficiencia respiratoria en el grupo de SD. En el grupo de RD, 2 pacientes

presentaron insuficiencia respiratoria y 1 paciente neumonía. Ningún paciente presentó neumotórax. Se diagnosticó derrame pleural a 28 pacientes (50%) en el grupo de SD y a 17 pacientes (53,1%) en el grupo de RD. La colocación de tubo de tórax fue necesaria en 3 pacientes (5,4%) con SD y en 1 paciente (3,1%) con RD, sin diferencias significativas.



Conclusiones: La cirugía de citorreducción e HIPEC requiere de manera frecuente técnicas específicas sobre el diafragma para conseguir una citorreducción completa ya que la invasión diafragmática no es inusual. La resección diafragmática puede incrementar el índice de citorreducción completa, sin aumentar la morbilidad, con un bajo índice de complicaciones respiratorias y sin necesidad de colocación sistemática de drenajes pleurales.