



P-424 - CARCINOMATOSIS PERITONEAL AL DIAGNÓSTICO DE TUMOR DEL SENO ENDODÉRMICO. TRATAMIENTO COMBINADO Y RESULTADOS DE 3 CASOS CONSECUTIVOS

Triguero Cánovas, Daniel; Barreras Mateos, Jose Antonio; Bosch Ramírez, Marina; Calero, Alicia; Caravaca, Ibán; Lario Pérez, Sandra; Lacueva Gómez, Javier; Arroyo Sebastián, Antonio

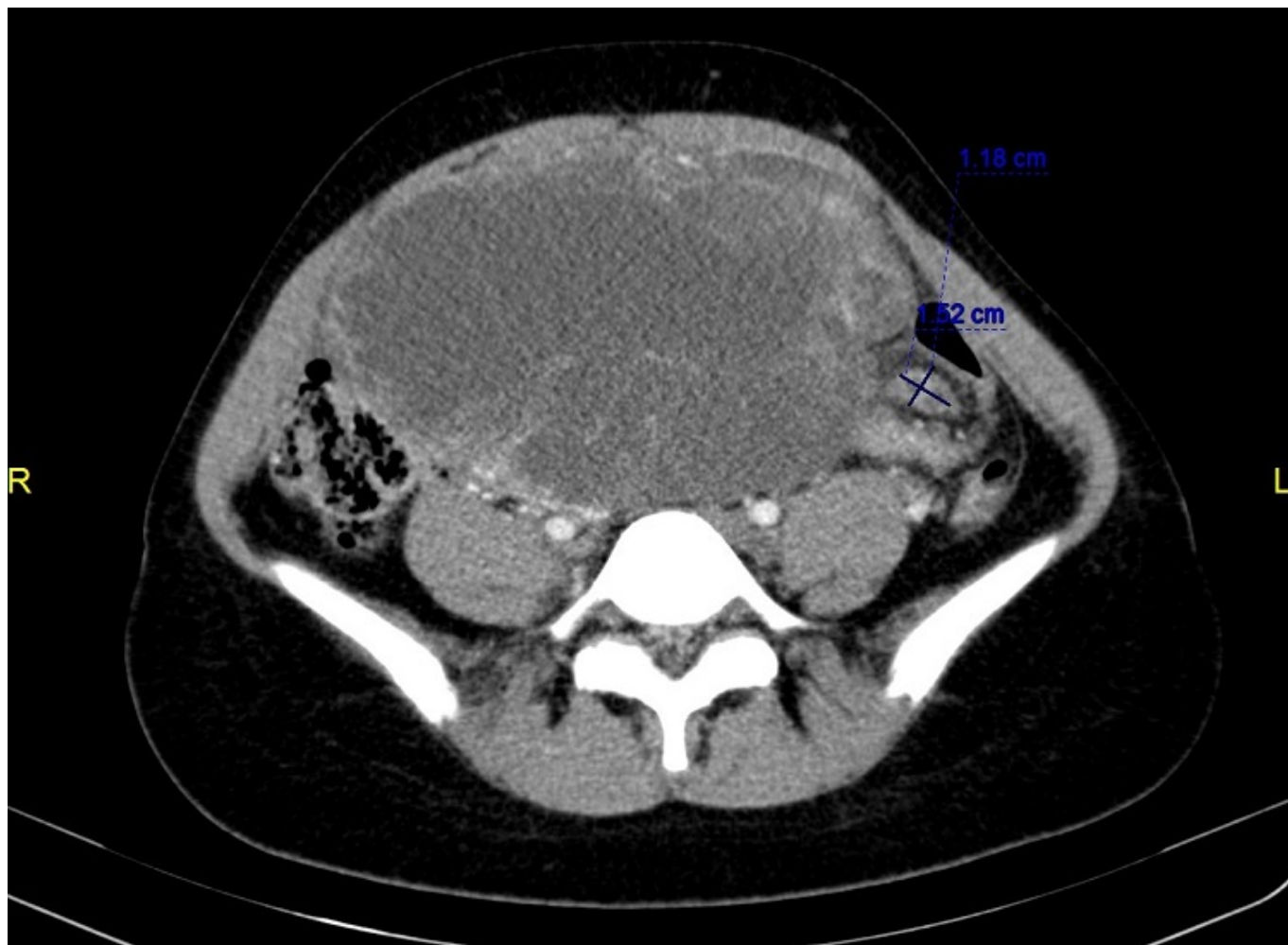
Hospital General Universitario, Elche.

Resumen

Introducción y objetivos: Los tumores de células germinales (TCG) representan menos del 5% de todas las neoplasias de origen ovárico y el 80% de los tumores ováricos malignos preadolescentes, diagnosticándose generalmente en mujeres jóvenes, en el pico de la edad reproductiva. Los tumores del seno endodérmico (TSE) representan aproximadamente el 20% de los TCG. El diagnóstico temprano de estos tumores y el inicio de quimioterapia hace que el pronóstico sea muy favorable, ya que la respuesta al esquema de quimioterapia BEP es muy buena si el estadio de la enfermedad no es avanzado. El objetivo es presentar los casos de tres mujeres, de 18, 24 y 34 años, tratadas por tumor de seno endodérmico con afectación peritoneal al diagnóstico.

Métodos: En los dos primeros casos tras tratamiento quimioterápico adyuvante con 4 ciclos de protocolo BEP, se observó una respuesta parcial con disminución del tamaño tumoral, ausencia de líquido libre y descenso de AFP hasta la normalidad, posteriormente, se realizó cirugía citorrreductora, con preservación de la fertilidad en una de ellas. Los resultados quirúrgicos fueron PCI 3/39 y 16/39 respectivamente. En la tercera paciente se dieron 2 ciclos BEP y cirugía citorrreductora óptima (R0). El resultado anatomopatológico fue en todos los casos: tumor del seno endodérmico.

Edad	Clínica	AFP (µg/L)	TC
18	Dolor y masa abdominal	66.700	Masa heterogénea de aspecto sólido-quístico, de bordes irregulares, mal definidos de aproximadamente 165 × 120 × 190 mm sospechosa de neoformación ovárica. Leve cantidad de líquido libre intraabdominal. Engrosamiento peritoneal asociado a imágenes pseudonodulares, que sugieren carcinomatosis peritoneal.
24	Dolor abdominal y fiebre	10.010	Masa pélvica heterogénea, sólido-quística de aproximadamente 116 × 88 mm de probable origen ovárico. Abundante líquido ascítico y múltiples implantes peritoneales difusos.



Conclusiones: Los TSE son TCG de origen ovárico, poco frecuentes y potencialmente agresivos, diagnosticados generalmente en mujeres jóvenes, en su pico de la edad reproductiva. Existen diferentes factores que contribuyen al pronóstico negativo: presencia de ascitis al diagnóstico, estadio avanzado y enfermedad residual tras quimioterapia, todos ellos presentes en los casos presentados. Dada la corta edad de los pacientes al diagnóstico, se deben realizar todos los esfuerzos por preservar la fertilidad. La cirugía para preservar la fertilidad parece ser segura siempre que la afectación pélvica lo permita, con una excelente supervivencia a largo plazo, obteniendo resultados equivalentes a aquellos pacientes sometidos a histerectomía con doble anexectomía. Actualmente, los principios de tratamiento para todos los tipos de TCG de ovario malignos son similares e incluyen cirugía para el diagnóstico y estadificación, cirugía citorreductiva si hay enfermedad avanzada, y quimioterapia adyuvante (protocolo BEP en caso de tumores del seno endodérmico) en la mayoría de los casos. El tratamiento con quimioterapia neoadyuvante y cirugía citorreductora es aún controvertido, pero consigue disminuir el tamaño tumoral, permitiendo citorreducciones óptimas (R0), con ausencia de enfermedad macroscópica. La HIPEC no ha sido implantada, hasta el momento, en el tratamiento de estos tumores.