



# Cirugía Española



[www.elsevier.es/cirugia](http://www.elsevier.es/cirugia)

## P-431 - OBSTRUCCIÓN INTESTINAL SECUNDARIA A CARCINOMATOSIS DE ORIGEN PULMONAR COMO PRESENTACIÓN INUSUAL

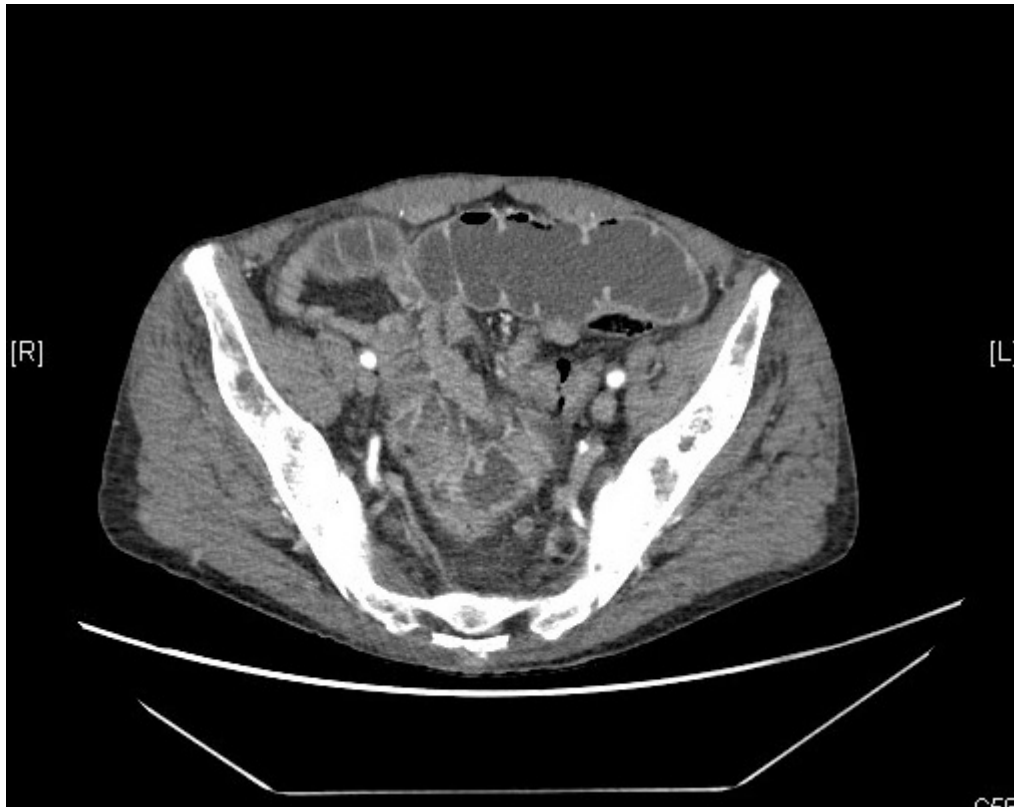
Valle Rodas, María Elisa; de Armas, Noelia; Jodar, Cristina; Román Pons, Silvia; Jiménez Redondo, Jose Luis

Hospital Universitario Infanta Cristina, Badajoz.

### Resumen

**Introducción:** En estadios avanzados el cáncer de pulmón puede presentar metástasis extratorácicas, siendo los sitios más frecuentes el hígado, la glándula suprarrenal, hueso y cerebro. Sin embargo, las gastrointestinales son extremadamente raras (1,8%), siendo escasa la bibliografía publicada hasta el momento. Presentamos el caso de un paciente varón de 60 años que ingresa por cuadro de obstrucción intestinal secundaria a carcinomatosis peritoneal, precisando cirugía urgente. La anatomía patológica confirma la presencia de metástasis de origen pulmonar.

**Caso clínico:** Paciente con antecedentes personales de EPOC, etilismo crónico con hepatopatía sin seguimiento y lobectomía superior derecha pulmonar por actinomicosis. Acude al servicio de urgencias por cuadro de dolor y distensión abdominal, junto con vómitos intestinales de días de evolución, sin otra sintomatología acompañante. A la exploración presenta abdomen globuloso y doloroso a la palpación sin irritación, así como aumento del perímetro abdominal. En la radiografía de abdomen se objetiva dilatación de asas de intestino delgado y edema de pared con niveles hidroaéreos. Se realiza tomografía de abdomen urgente, diagnosticándose de obstrucción intestinal secundaria a estenosis de intestino delgado. Además, se objetivan dos lesiones hepáticas de nueva aparición. Ante dichos hallazgos se decide cirugía urgente. Se realiza laparotomía media, evidenciando estenosis neoplásica a nivel de yeyuno, implantes en peritoneo y meso intestinal. Múltiples adherencias a nivel de compartimento supramesocólico que impiden la correcta valoración del hígado. Se procede a resección del asa de intestino delgado y confección de anastomosis mecánica latero-lateral anisoperistáltica. El paciente tuvo una evolución tórpida precisando de intervención por evisceración al 4º día postoperatorio, así como descompensación de su hepatopatía de base con encefalopatía añadida que desencadenó la muerte del paciente. El examen anatomopatológico de la pieza mostró metástasis de adenocarcinoma de origen primario pulmonar, con márgenes libres de tumor.



**Discusión:** La prevalencia de las metástasis intestinales de origen pulmonar no está clara debido a la poca homogeneidad de los criterios de inclusión y a las series de casos publicadas, aunque podría oscilar entre 0,17-10%. Es más frecuente en varones y la vía de diseminación no está establecida. Debido a las necropsias practicadas podrían ser más frecuentes de lo que parece, pero lo verdaderamente raro es cuando se manifiestan clínicamente en forma de obstrucción, perforación, hemorragia digestiva o intususcepción. En la literatura parece que la presentación como obstrucción intestinal sería la más frecuente, así como la localización en íleon, seguida de yeyuno. La Histología que prevalece es el carcinoma no microcítico. El objetivo del tratamiento es la resección del segmento afecto. El tratamiento profiláctico para evitar este tipo de complicaciones es controvertido y la supervivencia de estos pacientes muy pobre (2-3 meses), con altas tasas de mortalidad asociada (60-100%).