



Cirugía Española

www.elsevier.es/cirugia



V-161 - HERNIA OBTURATRIZ ESTRANGULADA. HERNIOPLASTIA LAPAROSCÓPICA URGENTE TIPO TAPP, CON RESECCIÓN INTESTINAL

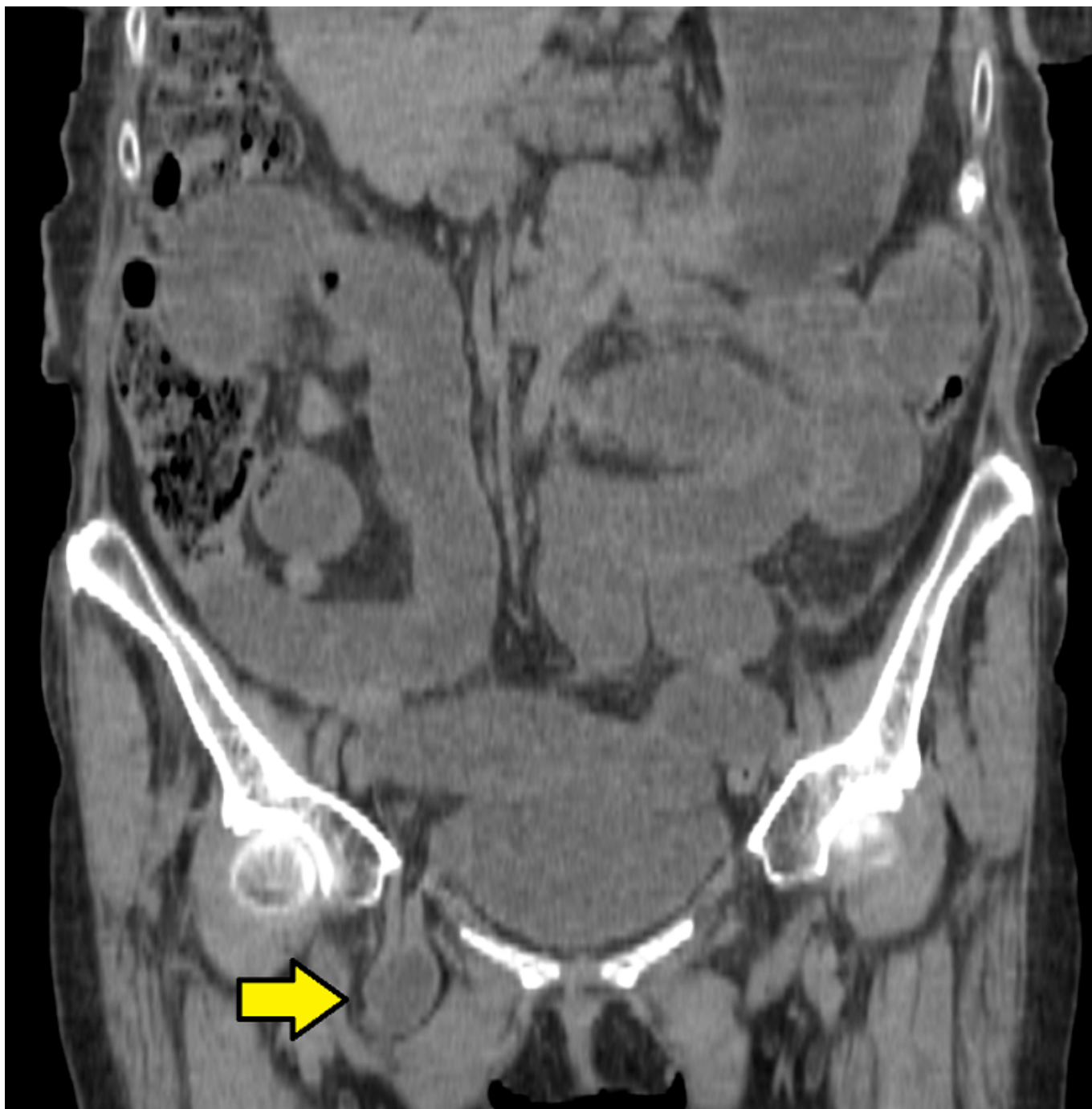
Olivares Ripoll, Vicente Jesús; Abrisqueta Carrión, Jesús; Cascales Campos, Pedro Antonio; Ibáñez Cánovas, Noelia; Abellán Morcillo, Israel; Luján Mompeán, Juan Antonio

Hospital Quirónsalud Murcia, Murcia.

Resumen

Introducción: La hernia obturatriz es un tipo de hernia extremadamente infrecuente (< 1% de todas las hernias). Es más frecuente en mujeres de edad avanzada, con múltiples partos y pérdida de peso. El diagnóstico preoperatorio es complejo ya que la hernia no suele ser palpable y se suele llegar a diagnóstico de forma tardía, lo que resulta en una altísima mortalidad.

Caso clínico: Presentamos el caso de una paciente de 89 años, anticoagulada por fibrilación auricular, que ingresó desde urgencias por clínica y radiografía de abdomen compatible con cuadro obstructivo. A la exploración presentaba buen estado general y hernia inguinal derecha reductible, por lo que en un primer momento fue tratada de forma conservadora. Presentó mejoría clínica inicial, pero a las 24 horas se evidenció importante empeoramiento clínico generalizado, asociando dolor irradiado a muslo al rotar la cadera (signo de Howship-Romberg). Se realizó tomografía computarizada (TC) (fig.), que evidenció hernia obturatriz derecha estrangulada, por lo que se indicó cirugía urgente. Se realizó abordaje laparoscópico transabdominal preperitoneal (TAPP). Se evidenció hernia inguinal y obturatriz derechas, esta última contenía intestino delgado estrangulado que se liberó, evidenciando intestino isquémico con perforación. Se realizó resección del tramo isquémico con endograpadora, hernioplastia con malla de polipropileno macroporosa preperitoneal fijada con grapas helicoidales y cierre del flap peritoneal con sutura barbada. Se realizó incisión de Pfannenstiel para anastomosis extracorpórea latero-lateral mixta. La paciente precisó estancia en cuidados intensivos con necesidad de soporte vasoactivo, pudo ser extubada y recobró tránsito intestinal normal, pero finalmente fue *exitus* por arritmia cardíaca refractaria a tratamiento.



Discusión: La hernia obturatriz es muy poco frecuente y difícil de objetivar clínicamente, lo que conlleva un retraso diagnóstico que, asociado al tipo de pacientes en los que se suele presentar, resulta en una altísima mortalidad. Es por esto que es de vital importancia tenerla en cuenta en el diagnóstico diferencial de la obstrucción intestinal y recurrir a la TC para un diagnóstico lo más precoz posible. La hernioplastia laparoscópica TAPP, realizada por cirujanos expertos en este abordaje, permite una visión óptima, siendo la técnica de elección para tratar esta patología.