




# Cirugía Española

[www.elsevier.es/cirugia](http://www.elsevier.es/cirugia)



## P-438 - A PROPÓSITO DE UN CASO: HERNIA DE AMYAND

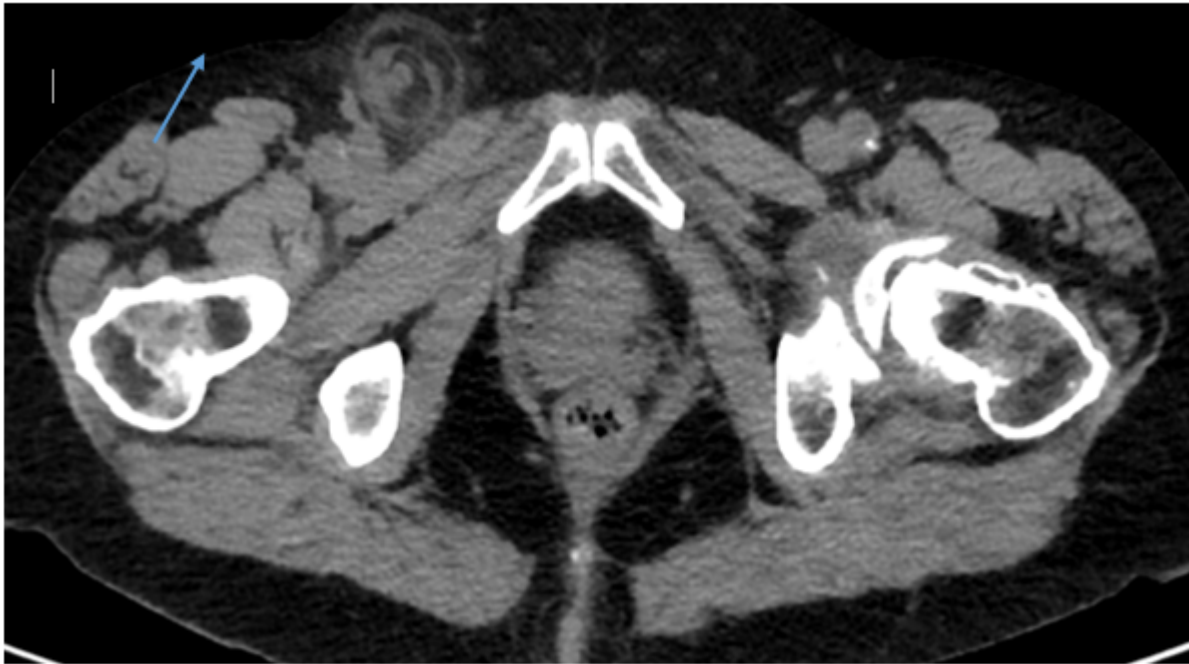Valbuena Jabares, Víctor; Lagunas Caballero, Esther; Anderson, Edward; Perea Muñoz, Rodrigo; Toledo Martínez, Enrique; Caiña Ruíz, Rubén; Lozano Nájera, Ana; Rodríguez Sanjuán, Juan Carlos

Hospital Universitario Marqués de Valdecilla, Santander.

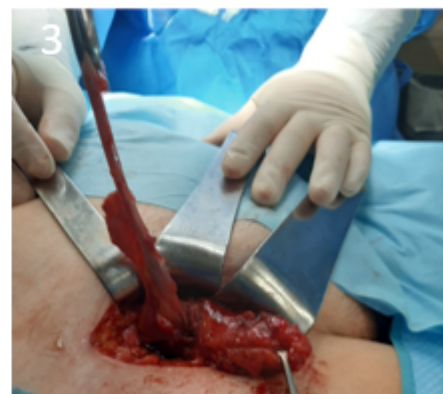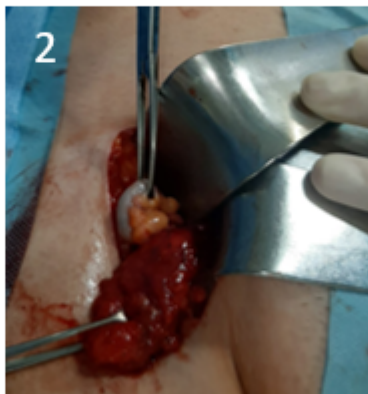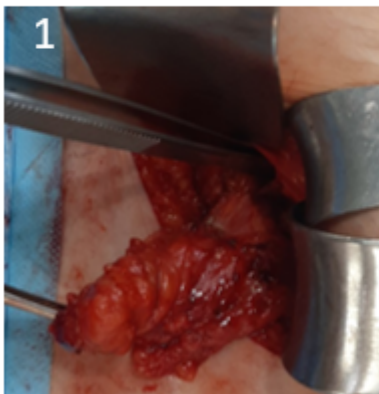
### Resumen

**Introducción:** La hernia de Amyand se define por la presencia del apéndice vermiforme dentro del saco herniario de una hernia inguinal. Debe su nombre a Claudius Amyand, cirujano francés que lo describió por primera vez en un paciente de 11 años. El objetivo es presentar un caso de hernia inguinal conteniendo el apéndice cecal como diagnóstico diferencial de hernia sintomática.

**Caso clínico:** Presentamos el caso de una paciente mujer de 64 años que acudió a Urgencias por la aparición de un bulto en la región inguinal derecha de una semana de evolución, no doloroso. No presentaba cuadro obstructivo. A la exploración, se encontraba afebril, hemodinámicamente estable. Se objetivó una tumoración inguinal inmóvil con maniobras de Valsalva, no dolorosa ni reductible, sin cambios tróficos a nivel cutáneo ni signos de inflamación. Los estudios analíticos no mostraron alteraciones reseñables. Se realizó una ecografía dirigida, con hallazgo, en la región inguinal derecha, de un saco herniario con una estructura tubular en su interior compatible con el apéndice cecal. Se completó el estudio mediante un TAC abdomino pélvico, donde se identificó un apéndice vermiforme con un trayecto descendente hacia una hernia de contenido graso, junto con importantes cambios inflamatorios en la grasa herniada y líquido asociado. Se diagnosticó una hernia de Amyand. La paciente fue intervenida de forma programada, realizándose una hernioplastia inguinal junto con apendicectomía abierta, con colocación de malla en el mismo acto.



*Imagen de TAC donde se aprecia el saco herniario con una estructura tubular en su interior, correspondiente al apéndice cecal (flecha azul).*



*Imágenes de la cirugía donde se muestra la disección del saco herniario (1), así como la extracción del apéndice cecal del interior del saco (2 y 3).*

**Discusión:** La incidencia de la hernia de Amyand según la literatura es de en torno al 1%, con un 0,13% de complicaciones, en forma de apendicitis. No se han reconocido causas precipitantes evidentes, aunque la hiperlaxitud del colon derecho es un hallazgo común. La edad de aparición más común es la cuarta década. Su forma de presentación más habitual es una hernia irreductible y dolorosa, de poco tiempo de evolución, acompañada en ocasiones de signos y síntomas típicos de apendicitis. Debido a la localización del apéndice, su situación más frecuente es la región inguinal derecha. La mayor parte de las hernias de Amyand se descubren de manera intraoperatoria. No obstante, tanto el TAC cómo la ecografía son métodos útiles para su diagnóstico. En cuanto a su tratamiento, la presencia o ausencia de apendicitis marca la diferencia. En general, no está indicada la realización de apendicectomía en caso de ausencia de apendicitis, ya que puede convertir una herida limpia en una contaminada. En ese caso, la simple reparación de la hernia mediante colocación de una malla previa reducción del apéndice a cavidad abdominal suele ser suficiente. En presencia de apendicitis, por el contrario, está indicada la realización de apendicectomía y reparación de la hernia sin colocación de malla durante la misma. En la población infantil, no obstante, es frecuente asociar la apendicectomía en cualquier caso, dado el alto riesgo de apendicitis posterior. La reparación por vía abierta es la más habitual. En pacientes ancianos, la asociación de orquiectomía es una posibilidad a valorar.