



# Cirugía Española

[www.elsevier.es/cirugia](http://www.elsevier.es/cirugia)



## P-452 - EVENTRACIÓN A TRAVÉS DEL ORIFICIO DE INSERCIÓN DE CATÉTER DE DIÁLISIS PERITONEAL

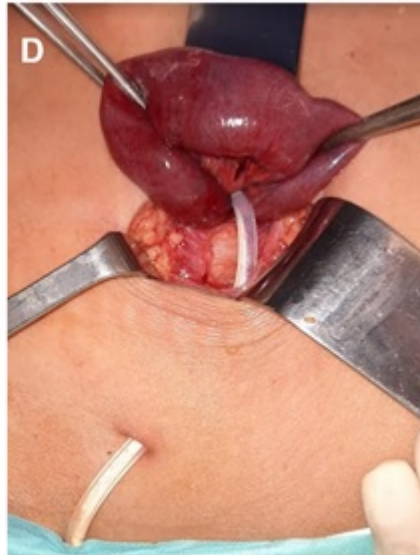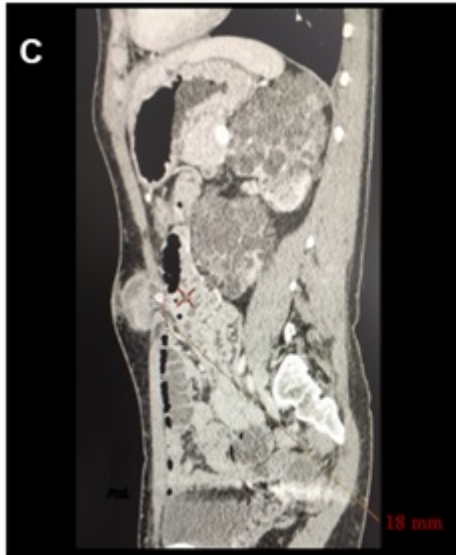
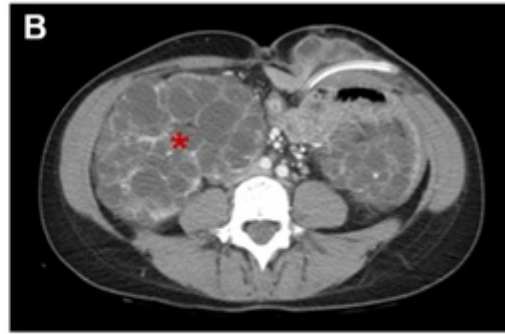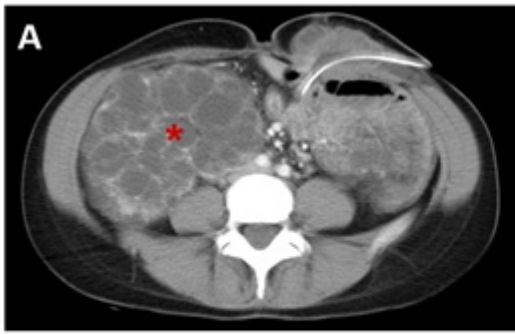
*Estela Villa, Luis Miguel; Ruiz Gómez, Francisco; Moreno Serrano, Almudena; Pozo Elso, Pilar; García Fernández, Andrés; Yunta Abarca, Pedro; de Miguel Ibañez, Ricardo; Palomo Sánchez, Juan Carlos*

*Hospital Virgen de la Luz, Cuenca.*

### Resumen

**Introducción:** La aparición de hernias en la pared abdominal es una complicación habitual tras el inicio de la diálisis peritoneal. La eventración peri-catéter ha sido descrita previamente, pero es extremadamente rara. Objetivo: presentar un caso bastante infrecuente de herniación encarcelada de un asa de intestino delgado a través del orificio de inserción del catéter de diálisis peritoneal.

**Caso clínico:** Paciente mujer de 33 años de edad con antecedente de fallo renal terminal por enfermedad poliquística autosómica recesiva, en tratamiento con diálisis peritoneal continua ambulatoria. Cinco meses antes del ingreso se le había realizado inserción de catéter de Tenckhoff con doble cuff bajo visión directa a través de minilaparotomía pararectal izquierda, un mes antes del ingreso presentó peritonitis por *Streptococcus viridans* (sensible a ceftazidina) secundario a infección del catéter. Acudió a Urgencias por cuadro de dolor abdominal, náuseas y vómitos de 18 horas de evolución, que inicia tras sesión de diálisis peritoneal y se asocia a tumoración dolorosa adyacente a catéter. En analítica se evidencia elevación de reactantes de fase aguda y en TC dilatación de asas de delgado hasta cambio de calibre a nivel de hernia pericatéter, que presenta cambios inflamatorios. Se decidió cirugía urgente; realizando incisión sobre tumoración, disección y apertura de saco herniario identificado asa de intestino delgado con signos de sufrimiento herniada a través del orificio de inserción del catéter. Tras reducción se evidencia recuperación de segmento intestinal afecto, se retira catéter, se completa cierre de defecto y eventroplastia submuscular con malla de polipropileno. El postoperatorio cursa sin incidencias, requiriendo inicio de hemodiálisis hasta trasplante renal. Durante el seguimiento no se ha evidenciado recidiva herniaria.



**Discusión:** La hernia encarcerada peri-catéter de diálisis peritoneal es una complicación poco frecuente pero que debe ser considerada en estos pacientes. Un retraso en el diagnóstico elevaría la morbimortalidad debido a la posibilidad de isquemia y perforación.