



# Cirugía Española

[www.elsevier.es/cirugia](http://www.elsevier.es/cirugia)



## P-457 - FÍSTULA ENTEROATMOSFÉRICA ESPONTÁNEA: CÓMO Y CUÁNDO TRATAR. A RAÍZ DE UN CASO CLÍNICO

Ortiz de Guzmán, Sara; Serrano, Clara; Perfecto, Arkaitz; Mifsut, Patricia; Guerra, Mikel; Kataryniuk, Yanina; Errazti, Gaizka; Colina, Alberto

Hospital de Cruces, Barakaldo.

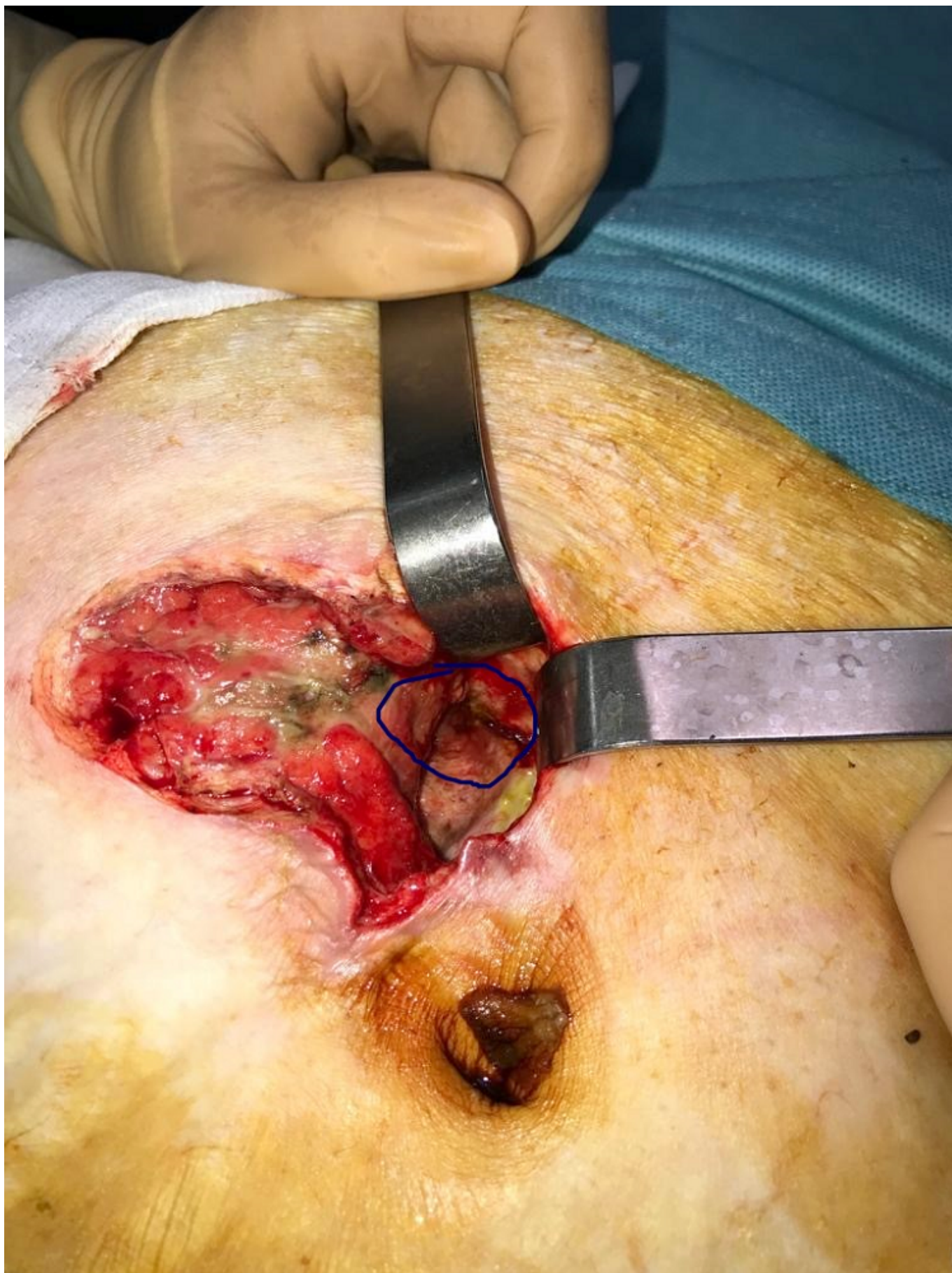
### Resumen

**Introducción:** La mayoría de las fístulas enterocutáneas ocurren tras una intervención quirúrgica. La aparición espontánea de la mismas en el contexto de una eventración umbilical es una entidad clínica infrecuente cuyo diagnóstico precoz supone un reto, siendo no obstante crucial para mejorar el pronóstico. Se presenta el caso clínico de una mujer de 67 años, obesa mórbida (IMC 42); hipertensa, con antecedentes de cirugía de adenocarcinoma de endometrio (histerectomía total abdominal + doble anexectomía + linfadenectomía pélvica). Acude a urgencias por dolor, eritema y exudado purulento a través de una úlcera necrótica presente en la piel de la eventración umbilical irreductible ya conocida de años de evolución (índice de Tanaka 32%), que había presentado un episodio previo hacía 1 mes de obstrucción intestinal resuelto de manera conservadora. En el momento del ingreso presenta tránsito intestinal conservado.

**Objetivos:** Importancia de descartar una fístula intestinal subyacente ante una eventración con celulitis. Evaluación de la importancia de la optimización prequirúrgica del paciente en el tratamiento de las fístulas enteroatmosférica. Elección del momento adecuado para la reparación quirúrgica definitiva.

**Métodos:** Descripción del manejo de una fístula enteroatmosférica espontánea a partir de la exposición de un caso clínico y de la revisión bibliográfica disponible.

**Resultados:** De inicio se realiza desbridamiento quirúrgico de la herida y tutorización de la fístula, realizando curas diarias de la piel hasta transformarla en una fístula enterocutánea. Durante este periodo realiza rehabilitación respiratoria, adecuación nutricional e infiltración de Botox® en la pared abdominal ecoguiado. Se procede a cirugía programada en la novena semana de ingreso realizando extirpación de la fístula y asa de intestino delgado fistulizada en bloque, y eventroplastia con malla de polipropileno subfascial-premuscular. La paciente evoluciona de manera satisfactoria siendo dada de alta a los 11 días de la intervención.



**Conclusiones:** La realización de una TAC ante una eventración con celulitis es clave para descartar una fístula subyacente antes de realizar el desbridamiento. La optimización nutricional y cutánea de estos pacientes es crucial para poder realizar una reparación quirúrgica definitiva con un buen resultado, incluyendo la administración de toxina botulínica en el algoritmo terapéutico.

0009-739X © 2020 AEC. Publicado por Elsevier España, S.L.U. Todos los derechos reservados