



Cirugía Española

www.elsevier.es/cirugia



P-458 - HEMATOMA GIGANTE SOBREINFECTADO TRAS SEPARACIÓN POSTERIOR DE COMPONENTES. TRATAMIENTO Y REVISIÓN DE LA LITERATURA

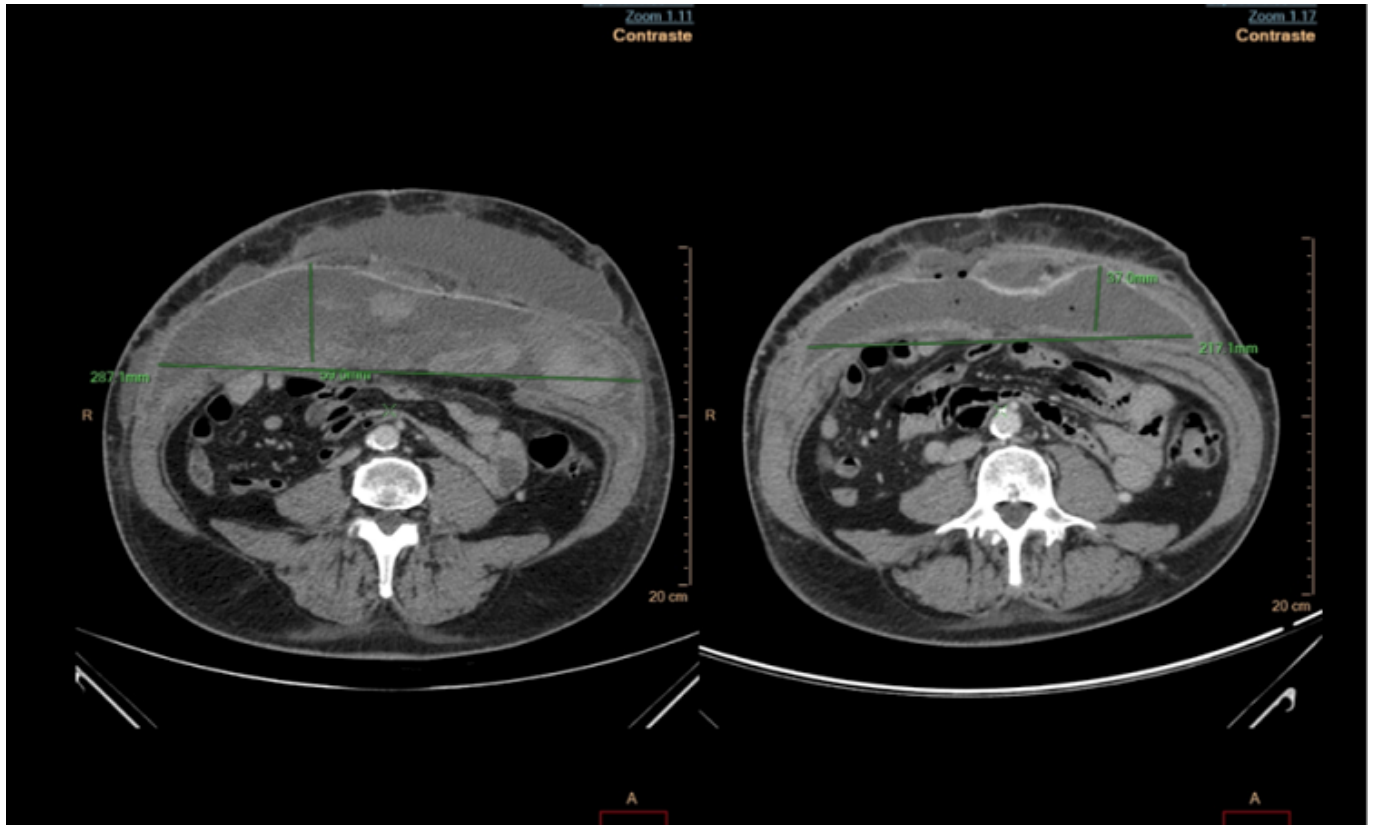
Moreno Bargueiras, Alejandro; Bernal Tirapo, Julia; Gutiérrez Andreu, Marta; Gil-Diez, Danae; Pastor Altaba, Daniel; Martínez Pozuelo, Almudena; Yuste García, Pedro; Ferrero Herrero, Eduardo

Hospital Universitario 12 de Octubre, Madrid.

Resumen

Introducción: La infección de la malla es una complicación devastadora tanto para el paciente como para el sistema sanitario, ya que prolonga la hospitalización e incrementa las reoperaciones, la morbilidad y el coste. Históricamente, el tratamiento de elección ha sido la retirada completa de la malla, lo que conlleva el desarrollo de una recidiva herniaria casi en el 100% de los casos. Debido a esto y a la aparición de nuevas opciones de terapéuticas cada vez se usan más a menudo tratamientos más conservadores.

Caso clínico: Varón de 68 años de edad, en cuyos antecedentes destaca un carcinoma urotelial sometido a varias resecciones locales y a una nefrectomía derecha. Ante una nueva recidiva, el servicio de urología lo propone para nefroureterectomía izquierda más cistectomía. De las cirugías previas presenta múltiples hernias subcentimétricas a lo largo de toda la laparotomía media. Además, en flanco derecho presenta una eventración con un diámetro de 9 cm y otra en flanco izquierdo de 4 cm. En el mismo tiempo quirúrgico que la cirugía urológica se repara la pared abdominal mediante una técnica de separación de componentes posterior, colocando primero una malla de Bio A de 20 × 30 cm y entre las fascias una malla de polipropileno de baja densidad de 45 × 40 cm. Para la pared se colocan dos drenajes subcutáneos tipo Redon de 14 French. Tras una evolución inicial favorable, en el duodécimo día postoperatorio el paciente comienza con aumento de volumen abdominal y anemia, sin que se aprecie aumento del débito por el drenaje que le quedaba. Se realiza una tomografía (TC) donde se objetiva un gran hematoma en pared abdominal con múltiples coágulos y signos de sangrado activo arterial. Se lleva a cabo transfusión de hemoderivados y una angiembolización selectiva de la arteria circunfleja profunda. Días más tarde el paciente comienza con fiebre, realizándose una nueva TC, que se informa como hematoma con signos de infección. Se comienza con antibioterapia de amplio espectro y se realiza TC punción, colocando un nuevo drenaje. El cultivo es positivo para *Proteus mirabilis* multisensible. Tras un nuevo TC punción para colocar un nuevo drenaje y un ciclo largo de antibioterapia ajustada, el paciente se recuperó satisfactoriamente, consiguiéndose retirar los drenajes y sin recidiva herniaria actualmente.



Discusión: Actualmente, si las condiciones lo permiten se evita tener que retirar la malla. Ante la sospecha de infección protésica se debe instaurar de forma inmediata tratamiento antibiótico empírico, dirigido fundamentalmente al *S. aureus*, que es el germen más frecuente. Cuando existen signos de afectación local extensa o compromiso del estado general estaría indicado la apertura de la incisión, desbridamiento adecuado, lavado exhaustivo y curas sucesivas con terapia de vacío. En casos muy seleccionados como es nuestro paciente se ha descrito también el uso del drenaje percutáneo asociado al uso de antibióticos intravenosos con buenos resultados. En definitiva el tratamiento debe ser individualizado en función de las características del paciente, del tipo de prótesis y el grado de extensión de la infección.