



Cirugía Española

www.elsevier.es/cirugia



V-176 - TRATAMIENTO LAPAROSCÓPICO DE LA HERNIA DE GARENGEOT: A PROPÓSITO DE UN CASO

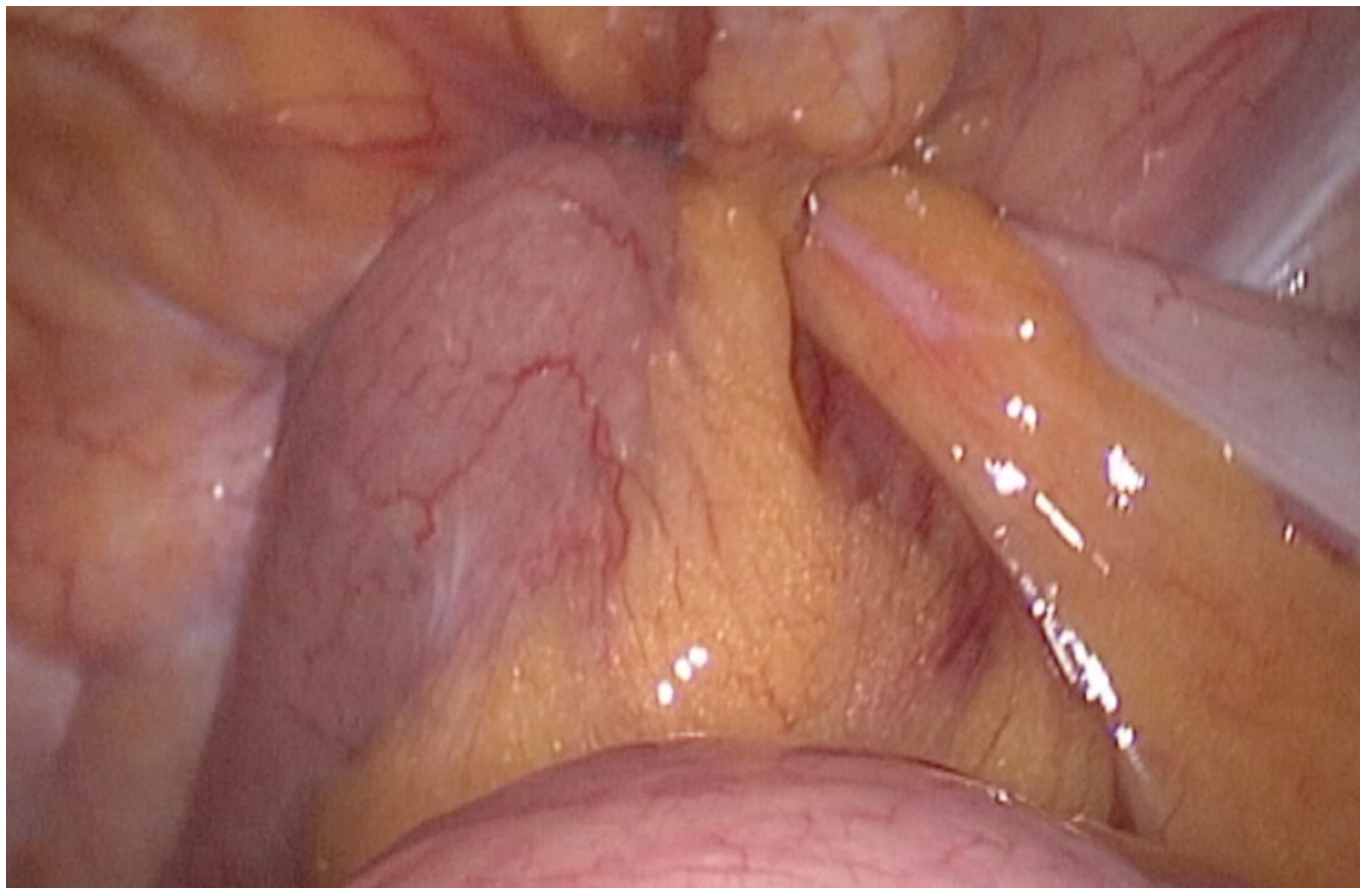
Benaiges-Calvet, Cinta; Sampson-Dávila, Jaime G.; Mitru, Claudia B.; Larrañaga-Blanc, Itziar; Suárez-Lozada, Juan Carlos; Delgado-Rivilla, Salvadora

Hospital Mutua, Terrassa.

Resumen

Introducción: La hernia de Garengot se describe como la presencia del apéndice cecal encarcerada dentro de un saco herniario crural. Es una entidad muy poco frecuente. En la literatura hay menos de 100 casos publicados, de los cuales solamente 5 han sido tratados por laparoscopia. Se presenta un caso que muestra un abordaje mínimamente invasivo para el tratamiento de esta entidad.

Caso clínico: Mujer de 76 años, con antecedentes de HTA, hernioplastia crural izquierda, diagnosticada de hernia inguinal derecha pendiente de intervención. Acude a urgencias por dolor y tumoración irreductible en región inguinal derecha de 4 horas de evolución. Asocia malestar general, náuseas y un vómito. A la exploración física, la paciente estaba afebril, hemodinámicamente estable, se objetivó hernia crural derecha encarcerada, dolorosa a la palpación, sin distensión ni dolor abdominal. Analítica sanguínea sin leucocitosis ni elevación de reactantes de fase aguda. La radiografía de abdomen mostraba cierta dilatación de asas de intestino delgado de localización centroabdominal. Bajo la orientación diagnóstica de hernia crural derecha encarcerada y sospecha de oclusión intestinal se indicó cirugía urgente. Se realizó laparoscopia exploradora, observando inicialmente moderada dilatación de asas intestinales. Se evidenció un segmento de íleon proximal y el apéndice cecal dentro de orificio herniario derecho. Tras reducir el contenido se objetivaron signos de sufrimiento del segmento herniado y el apéndice presentaba cambios isquémicos en el tercio distal, por lo que se realizó apendicectomía laparoscópica. A la revaloración del asa intestinal reducida se comprobó correcta recuperación y peristalsis. Seguidamente se realizó hernioplastia TAPP con malla de polipropileno. La paciente presentó postoperatorio correcto con buen control de dolor e inicio de tolerancia al día siguiente, siendo dada de alta al tercer día postoperatorio.



Discusión: La hernia de Garengeot es un hallazgo infrecuente que se presenta como una tumoración inguinal dolorosa sin signos específicos de apendicitis, que en la mayoría de casos se diagnostica intraoperatoriamente. Se puede optar por abordaje laparoscópico, abierto o combinado; pero dado que es una entidad rara y pocas veces diagnosticada prequirúrgicamente, no existe un consenso en cuanto al manejo. El caso expuesto sintetiza las ventajas del abordaje laparoscópico en el tratamiento urgente de la patología herniaria. El TAPP es una técnica adecuada ya que permite evaluar toda la cavidad abdominal, el contenido del saco herniario y la viabilidad del mismo, así como realizar otros procedimientos como en este caso, una apendicectomía. Por último, permite hacer una correcta reparación de las hernias inguino-crurales, además las ventajas establecidas del abordaje mínimamente invasivo como menor dolor posquirúrgico, recuperación funcional más rápida y mejores resultados estéticos. Sin embargo, es necesario una correcta elección del caso atendiendo a las indicaciones y contraindicaciones de la técnica y la experiencia del equipo quirúrgico.