




Cirugía Española

www.elsevier.es/cirugia



P-585 - DEBUT MELANOMA METASTÁSICO: ABDOMEN AGUDO

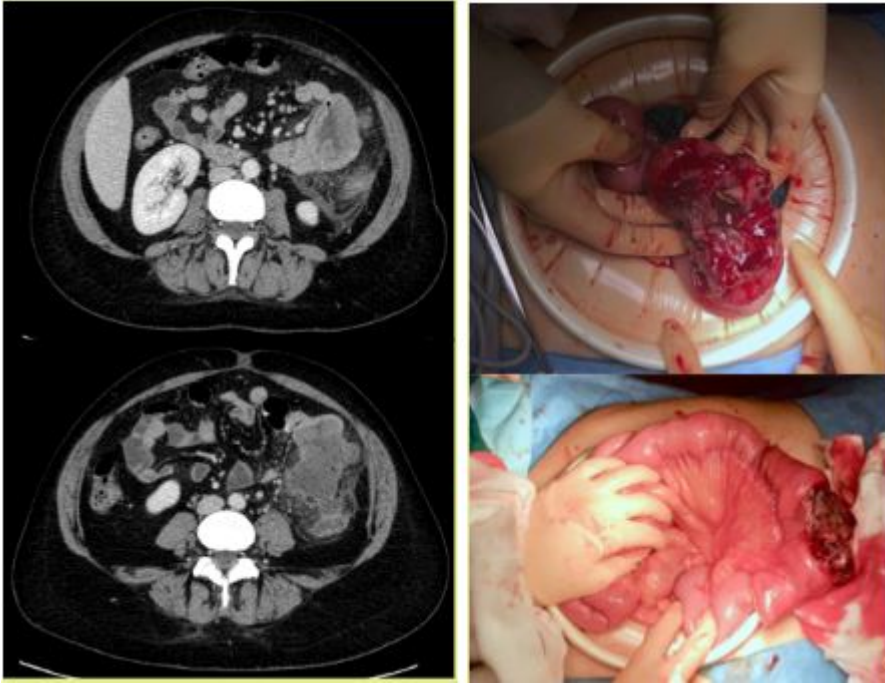
de Armas Conde, María; García Niebla, Jennifer; Feria García, Ana; Vila Zárata, Cristina; Pérez Álvarez, Antonio; Barrera Gómez, Manuel Ángel

Hospital Ntra. Sra. de la Candelaria, Santa Cruz de Tenerife.

Resumen

Introducción y objetivos: El intestino es un sitio frecuente para asentarse el melanoma metastásico, presentándose con más frecuencia en el intestino delgado. Hasta un 60% de los pacientes que mueren por melanoma diseminado, presentan metástasis intestinales en la autopsia. Sin embargo, esta localización tiene representación clínica inferior al 5% siendo muy inespecífica: dolor abdominal, anemia, síndrome constitucional, obstrucción intestinal. Objetivo: presentar un raro caso de abdomen agudo secundario a perforación intestinal por metástasis intestinal de melanoma.

Caso clínico: Mujer de 43 años, diagnosticada e intervenida en 2018 de melanoma nodular maligno en región dorsal. Refiere dolor abdominal inespecífico y fiebre de semanas de evolución que empeora en las últimas 24 horas. A la exploración presenta irritación peritoneal difusa. Se realiza TC que describe masa perforada con colección mantenida en intestino delgado, entre otros hallazgos, que plantea el diagnóstico de afectación metastásica de su enfermedad. Se decide intervención quirúrgica urgente. Durante la cirugía se evidencia masa a 30 cm del ángulo de Treitz perforada. Se secciona 15 cm de intestino delgado incluyendo la masa. Se realiza anastomosis latero-lateral mecánica isoperistáltica. En anatomía patológica se detalla la pieza como melanoma metastásico con infiltración masiva de todas las capas parietales. Se reevalúa al paciente con nuevo estudio de extensión con PET-TC que describe captación patológica y de naturaleza metastásica en llingula izquierda, suprarenal izquierda y afectación ganglionar múltiple. El postoperatorio cursa sin incidencias y se da de alta al 6º día con seguimiento posterior con oncología, neumología y dermatología.



Discusión: Hasta un 60% de los pacientes con melanoma diseminado presentan metástasis intestinales. De estos, presentan clínica menos del 5%. Ante un melanoma avanzado con metástasis a distancia, el manejo individualizado es de gran importancia. En caso de que el número de metástasis intestinales sea limitado, se puede realizar una metastasectomía con intención curativa, presentando unos datos de supervivencia significativos y superiores a los pacientes no tratados quirúrgicamente. Sin embargo, si se presenta como una metástasis extensa y el paciente no es candidato a cirugía, se puede valorar el tratamiento con anticuerpos monoclonales como el ipilimumab, presentando una supervivencia a largo plazo de aproximadamente un 20%, o el nivolumab y el pembrolizumab o su combinación con anti-CTLA4, con respuestas en términos de supervivencia a largo plazo que parecen más efectivas que el ipilimumab.