




Cirugía Española

www.elsevier.es/cirugia



P-596 - EVENTRACIÓN GIGANTE INCARCERADA: SEPARACIÓN ANTERIOR DE COMPONENTES Y ABDOMINOPLASTIA EN CIRUGÍA URGENTE

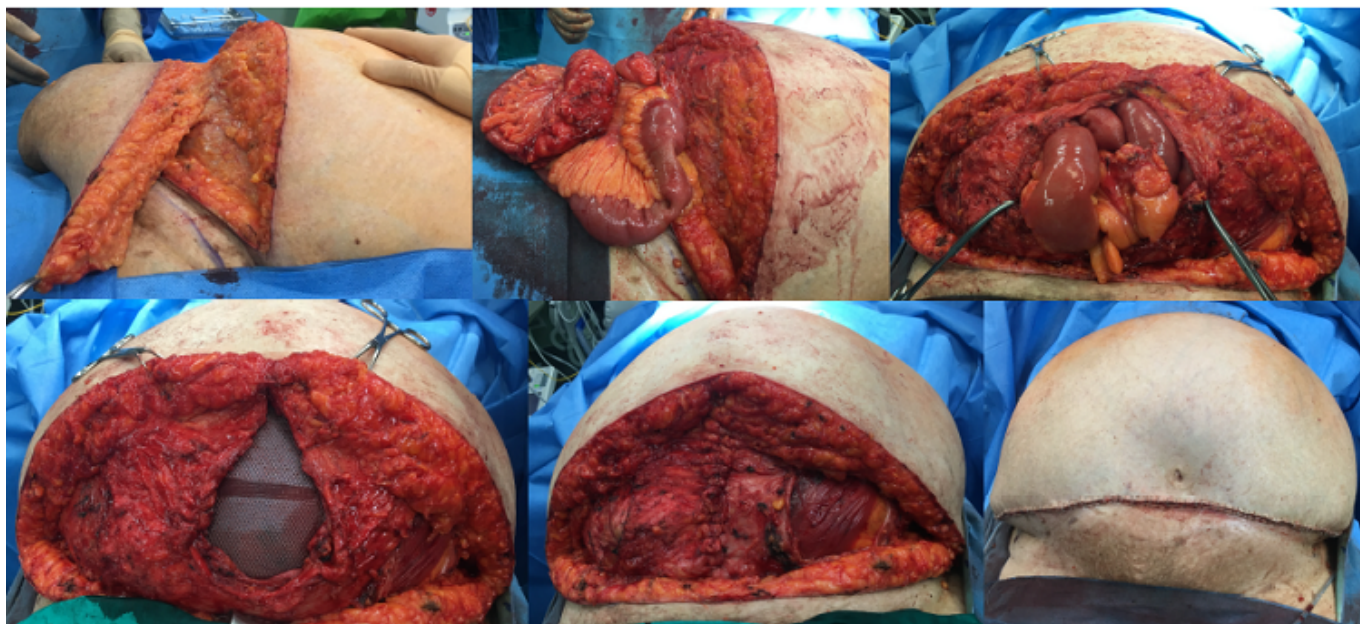
de Armas Conde, María; Ferrer Vilela, Irene; Gianchandani Moorjani, Rajesh; García Martínez, Rubén; Barrera Gómez, Manuel Ángel

Hospital Ntra. Sra. de la Candelaria, Santa Cruz de Tenerife.

Resumen

Objetivos: Presentar un caso clínico intervenido de manera urgente, que precisa de uso de técnicas como la separación anterior de componentes y la abdominoplastia para su corrección.

Caso clínico: Paciente mujer de 83 años con obesidad mórbida grado III y con antecedentes quirúrgicos de apendicectomía y hernia umbilical intervenida hace años. Acude a urgencias por cuadro de dolor abdominal junto con cese de deposiciones y gases de más de 24 horas de evolución. A la exploración presenta abdomen timpánico y eventración M3-M4W2 con pérdida de derecho a domicilio y crónicamente incarcerada. Ante el cuadro de oclusión intestinal, se decide cirugía urgente. Dado que tenía exceso de piel infraumbilical, se realiza incisión transversa similar a una abdominoplastia, con resección de piel y subcutáneo. Se llega hasta el saco, que se abre y se liberan las adherencias del intestino delgado y se amplía el defecto fascial. Para cerrar la fascia, se realiza separación anterior de componentes. Se coloca malla intraperitoneal Ventrío Bard® de 18 × 24 cm fijada con puntos cardinales y corona de Capsure®. Se cierra la fascia por encima y después el subcutáneo y la piel. La paciente evoluciona de forma favorable desde el punto de vista abdominal. Presenta cuadro de infección respiratoria, que precisa de aerosoles y antibióticos. Se da de alta a la paciente al 10º día postoperatorio.



Discusión: En algunos pacientes, que se intervienen de urgencias por problemas complejos de pared abdominal, precisan de realización de técnicas de reconstrucción de la pared para obtener un resultado óptimo y debemos conocerlas y emplearlas en caso necesario.