



Cirugía Española

www.elsevier.es/cirugia



P-610 - HEMOPERITONEO POR MELANOMA INTESTINAL: UNA INFRECUENTE CAUSA DE EMERGENCIA QUIRÚRGICA

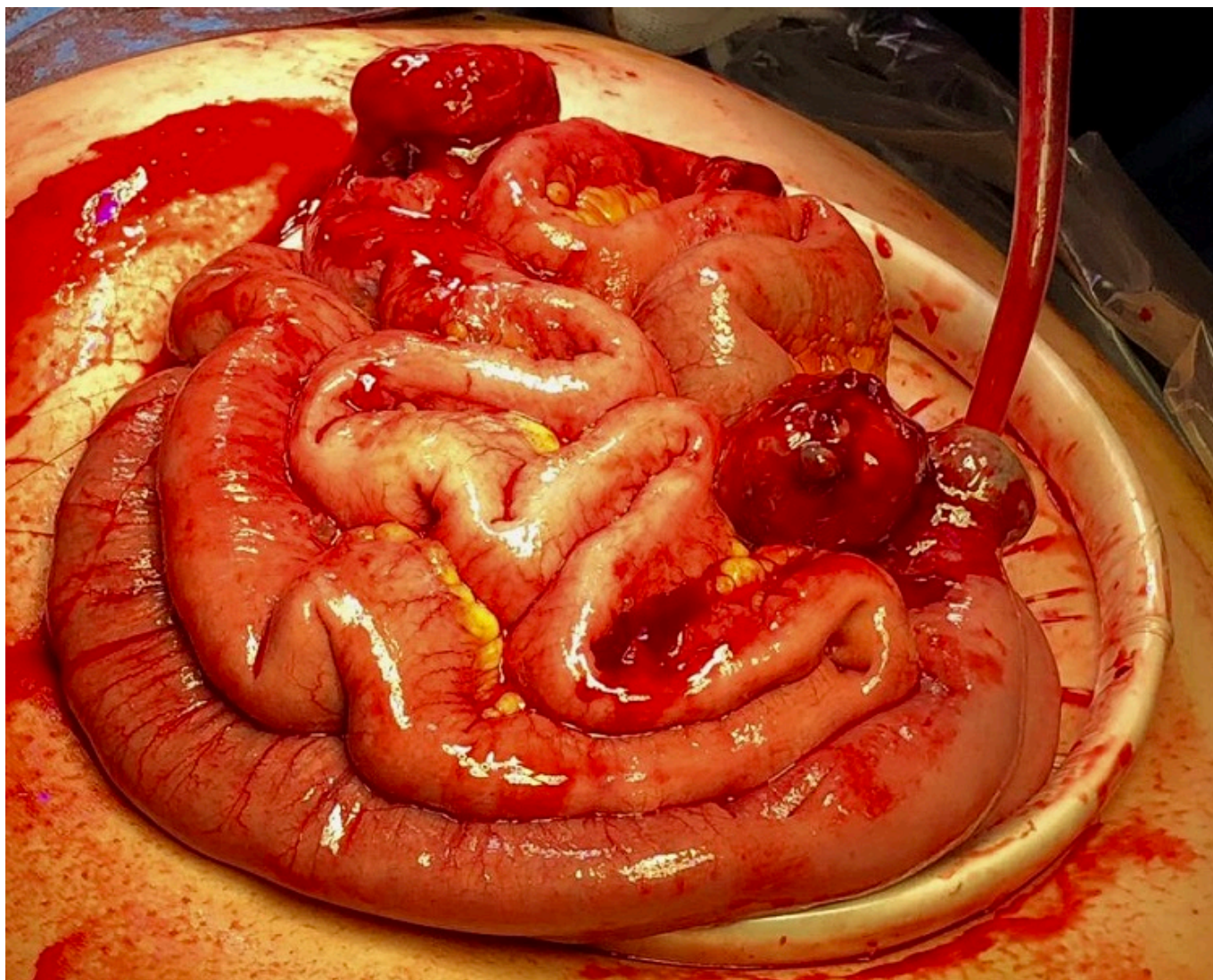
Bascuas Rodrigo, Beatriz; Reguera Rosal, Julio; Retamar Gentil, Marina; Infantes Ormad, Marina; Marengo de la Cuadra, Beatriz; Oliva Mompeán, Fernando; López Ruiz, Jose Antonio

Hospital Universitario Virgen Macarena, Sevilla.

Resumen

Introducción: El melanoma es responsable del 1-3% de las metástasis del tracto gastrointestinal, afectando al intestino delgado en el 35-70% de los casos. La mayoría de los pacientes que presentan estas metástasis son asintomáticos o presentan clínica inespecífica (dolor abdominal, náuseas, vómitos, pérdida de peso, etc.) por lo que su diagnóstico es habitualmente tardío, debido a sus complicaciones (obstrucción, hemorragia digestiva, perforación, etc.) o incidental en pacientes que se someten a cirugía urgente por otro motivo.

Caso clínico: Presentamos el caso de una paciente mujer de 46 años con antecedentes personales de neurofibromatosis tipo 1 y melanoma localizado en espalda y resecado quirúrgicamente en 2012 asociando vaciamiento ganglionar axilar, actualmente en remisión completa sin signos de recidiva. La paciente consulta por cuadro de dolor abdominal de 24 horas de evolución sin otra sintomatología asociada. El estudio analítico muestra elevación de reactantes de fase aguda y descenso de hemoglobina. Se realiza TC abdominal urgente en el que se observa un crecimiento exofítico extraluminal en asas de yeyuno con un patrón mixto sólido-líquido y un diámetro máximo de 5 cm, asociado a líquido libre de localización perihepática y periesplénica sugestiva de hemoperitoneo. Se indica laparoscopia exploradora urgente confirmándose la presencia de hemoperitoneo sin posibilidad de movilización segura del paquete intestinal para su exploración, por lo que se decide conversión a cirugía abierta. Durante la intervención se observa un total de 5 tumoraciones exofíticas dependientes de yeyuno, íleon y ciego con signos de sangrado activo, por lo que se realizan 3 resecciones segmentarias de intestino delgado y hemicolectomía derecha resecando dichas tumoraciones. La paciente fue dada de alta el 7º día postoperatorio sin incidencias reseñables durante su ingreso. El estudio anatomopatológico establece el diagnóstico de metástasis de melanoma con áreas necróticas y hemorrágicas sin afectación transmural. La pieza quirúrgica incluyó múltiples tumoraciones nodulares exofíticas de color negro de 1 a 3 cm en yeyuno, íleon y ciego. En el estudio de extensión se observan múltiples implantes en epiplón y ligamento gastrohepático, por lo que, tras valoración del caso en Comité de Tumores, la paciente fue derivada a la Unidad de Melanoma quienes inician tratamiento con inmunoterapia con buena respuesta.



Discusión: El melanoma presenta un reseñable porcentaje de metástasis en el tracto gastrointestinal. La mayoría de los pacientes que presentan metástasis se mantienen asintomáticos, siendo el hemoperitoneo una forma de presentación raramente descrita en la literatura. El *gold standard* del tratamiento en la actualidad se considera la resección quirúrgica con márgenes amplios, tanto en tumores resecables como en aquellos irresecables con objetivo paliativo o para evitar futuras complicaciones. La terapia adyuvante incluye quimioterapia e inmunoterapia, sin embargo, no está estandarizada y sólo se contempla con fines paliativos.