



Cirugía Española

www.elsevier.es/cirugia



P-620 - HERNIA DEL MANILLAR: UNA INFRECUENTE COMPLICACIÓN TRAS TRAUMATISMO ABDOMINAL

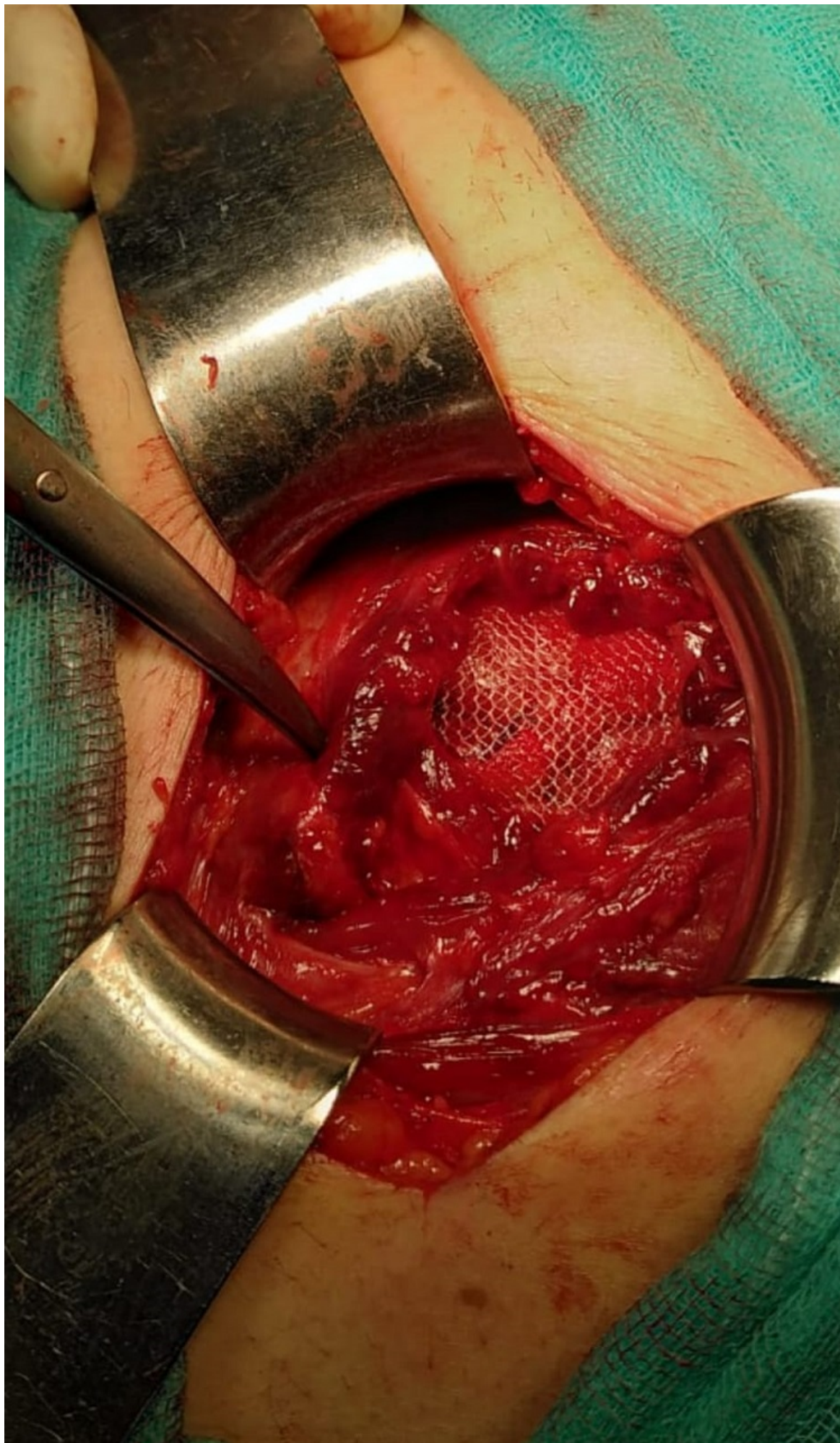
Remírez Arriaga, Xabier; García Pavía, Arturo; Cea Soriano, Matías; Rial Justo, Xiana; Polaino Moreno, Verónica; Equisoain Azcona, Aritz; Suárez Sánchez, Miguel; Sánchez Turrión, Víctor

Hospital Puerta de Hierro, Majadahonda.

Resumen

Objetivos: Realizar una descripción clínica a propósito de un caso de una hernia del manillar secundaria a un traumatismo abdominal cerrado, una entidad poco frecuente.

Caso clínico: Se trata de un paciente varón de 48 años que acude a Urgencias por caída de bicicleta a baja velocidad y traumatismo abdominal directo con el manillar. Como antecedente quirúrgico relevante destacar una laparotomía media por peritonitis por apendicitis aguda. Tras realizar una valoración primaria se evidenció una tumoración de 8 × 8 cm en flanco izquierdo dolorosa, blanda y no indurada. Se realizó una tomografía computarizada abdominopélvica con contraste intravenoso urgente que describió una herniación de asas de intestino delgado a través de un defecto de la pared abdominal entre los músculos oblicuos y el músculo recto del abdomen, sin signos de sufrimiento intestinal, ni líquido libre, ni neumoperitoneo. Ante dichos hallazgos y la estabilidad hemodinámica del paciente se dispuso una actitud expectante. Tras cumplir 8 horas de periodo de observación, la hernia persistía siendo reductible y se decidió alta hospitalaria con revisión en consulta. Sin embargo, el paciente regresó a Urgencias a los pocos días por dolor abdominal, y aunque la hernia seguía siendo reductible se acordó la realización de una cirugía urgente. Se realizó una incisión localizada sobre la tumoración, evidenciándose una ruptura de los músculos oblicuo externo, interno y transversal del abdomen y herniación a través del defecto de asas de intestino delgado. Se realizó una reparación mediante la colocación de una malla de polipropileno de 15 × 15 cm en el espacio preperitoneal y cierre del defecto por planos. El paciente evolucionó favorablemente durante el ingreso y fue dado de alta sin complicaciones al primer día postquirúrgico.



Discusión: La hernia traumática de pared abdominal es una entidad rara y que suscita controversia en cuanto al tratamiento. Se define como la ruptura muscular y fascial de la pared abdominal secundaria a un traumatismo abdominal no penetrante y que no produce ruptura de la piel. El diagnóstico suele ser clínico, aunque un estudio de imagen como la tomografía computarizada es necesario para descartar otras lesiones concomitantes. En cuanto al tratamiento, es importante tener en cuenta que se trata de un paciente politraumatizado y que se realizará urgente si existe inestabilidad hemodinámica, lesiones intraabdominales asociadas o signos de estrangulación del contenido herniario. En el resto de casos, aunque siempre es posible diferir la intervención, la reparación urgente o preferente es deseable. El hecho de realizar una laparotomía media o una incisión localizada, estará determinada por la ausencia o presencia de lesiones concomitantes. Y en cuanto a la vía de abordaje, tanto la abierta como la laparoscópica son válidas. Independientemente de la técnica utilizada, se debe procurar una reparación anatómica del defecto así como utilizar material protésico para la reparación. El abordaje diagnóstico y terapéutico de la hernia postraumática debe ser estudiado según el caso, siendo la tomografía computarizada la prueba diagnóstica más útil y que nos ayudará junto con la valoración primaria del paciente a establecer un plan terapéutico quirúrgico individualizado en cada caso.