



# Cirugía Española

[www.elsevier.es/cirugia](http://www.elsevier.es/cirugia)



## P-633 - INTUSUSCEPCIÓN ILEOCECAL SECUNDARIA A ADENOCARCINOMA PERFORADO

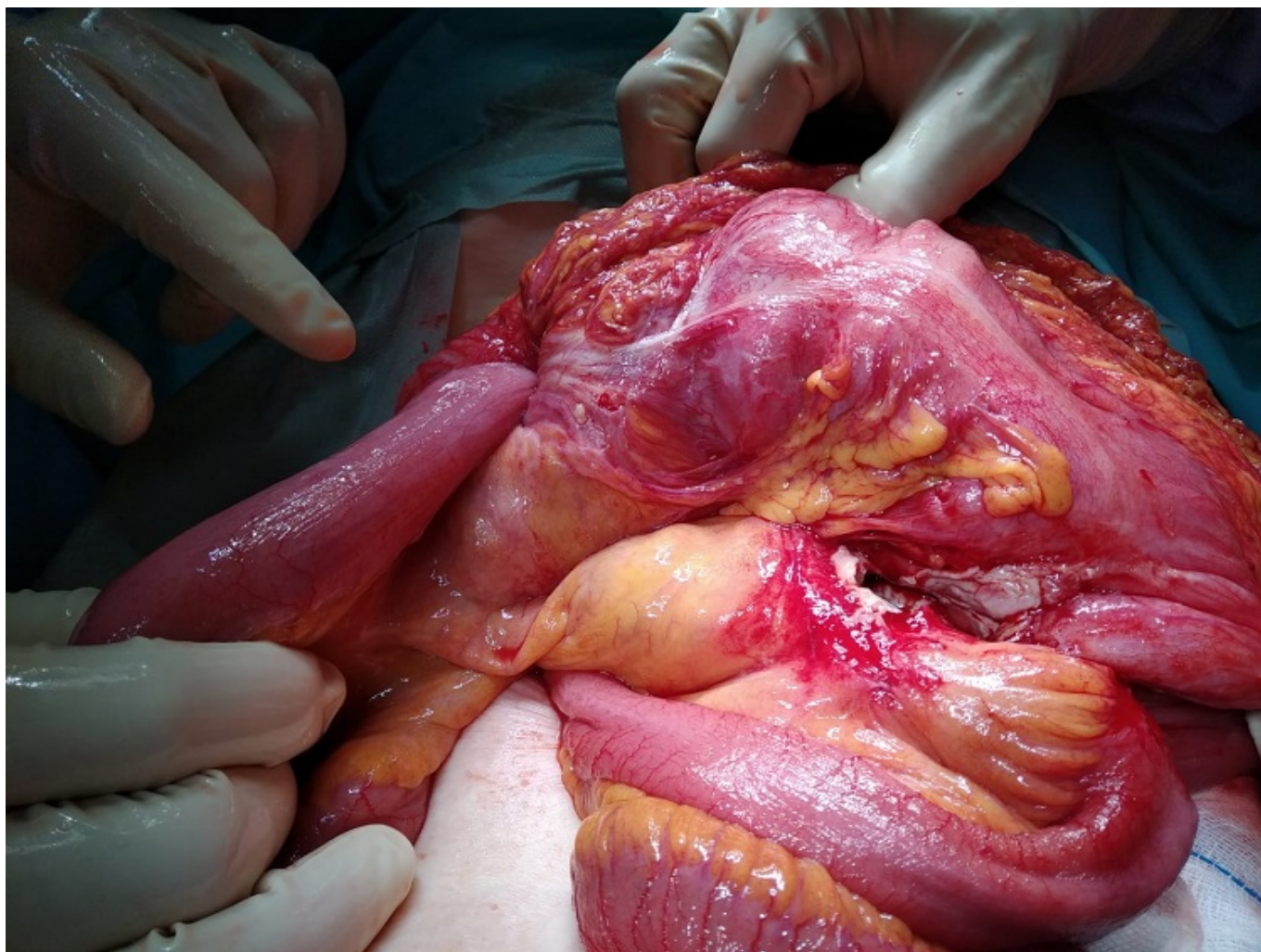
*Cano Pecharromán, Esther María; Santiago Peña, Juan Carlos; Díez Izquierdo, Julia; García Sánchez, Felipe; Broekhuizen Benítez, Javier; Esmaili Ramos, Mahur; García Aparicio, Mónica; Balsa Marín, Tomás*

*Hospital General Nuestra Señora del Prado, Talavera de la Reina.*

### Resumen

**Introducción:** La intususcepción es el telescopaje de un segmento de intestino dentro de otro segmento de intestino adyacente, lo que puede dar lugar a obstrucción intestinal o en último lugar a isquemia intestinal. Es más común en niños, sin embargo es extremadamente raro en adultos, representando alrededor del 1% de las obstrucciones intestinales. El objetivo del actual póster es la presentación de un caso clínico de dicha patología de baja incidencia en el adulto.

**Caso clínico:** Mostramos el caso clínico de una paciente, mujer de 88 años con antecedente quirúrgico de cesárea, que acudió al servicio de urgencias con cuadro de dolor abdominal y un vómito. Presenta dolor y timpanismo sobre todo en hemiabdomen izquierdo y signo del rebote positivo, con leucocitosis, neutrofilia, aumento de PCR y procalcitonina. En la TAC se observa una imagen compatible con hernia interna para duodenal izquierda y un segmento de asa de delgado invaginado en colon transversal con escaso líquido libre. Mediante laparotomía media se llevó a cabo una laparotomía exploradora observando una invaginación de íleon y apéndice en el colon transversal secundaria a una tumoración en ciego, la cual se encontraba perforada a dicho nivel y con un absceso secundario en la raíz del mesenterio. Se completó una hemicolecemía derecha ampliada con anastomosis latero-lateral mecánica. El post operatorio ocurrió sin complicaciones quirúrgicas, con un ingreso prolongado secundario a insuficiencia cardíaca y abundante débito de ascitis por el drenaje con punta en la anastomosis. La anatomía patológica informó de adenocarcinoma.



**Discusión:** En adultos la mayor parte de las intususcepciones tiene una lesión subyacente, representando los casos idiopáticos alrededor del 20% y siendo alto el porcentaje de patología maligna. En casos de intestino grueso como es el caso presentado representa alrededor del 60%, y la lesión más común es el adenocarcinoma. La localización más común es la entro entérica, y la presentada en el caso actual, la ileocecal representa un bajo porcentaje. En adultos la presentación clínica es muy inespecífica. Entre los síntomas se incluyen náuseas, cambios en el tránsito intestinal, sangrado intestinal. La mayoría de los pacientes presentan dolor abdominal. Esto hace que pueda darse un retraso diagnóstico, si además sumamos el difícil aunque útil diagnóstico radiológico, realizado principalmente por TC abdominopélvico. En él podemos ver la imagen típica de intestino dentro de intestino y puede aportarnos información acerca de una lesión subyacente o sugerentes de compromiso vascular u obstrucción mecánica que definen la gravedad del cuadro. La invaginación o intususcepción intestinal es una entidad rara en adultos. Dada su importancia clínica a pesar de su difícil diagnóstico por su clínica inespecífica, ya que puede dar lugar a obstrucción e isquemia intestinal, es de vital importancia conocer las claves del diagnóstico y manejo de esta entidad.