




Cirugía Española

www.elsevier.es/cirugia



P-657 - OBSTRUCCIÓN INTESTINAL CAUSADA POR DIVERTÍCULOS YEYUNALES

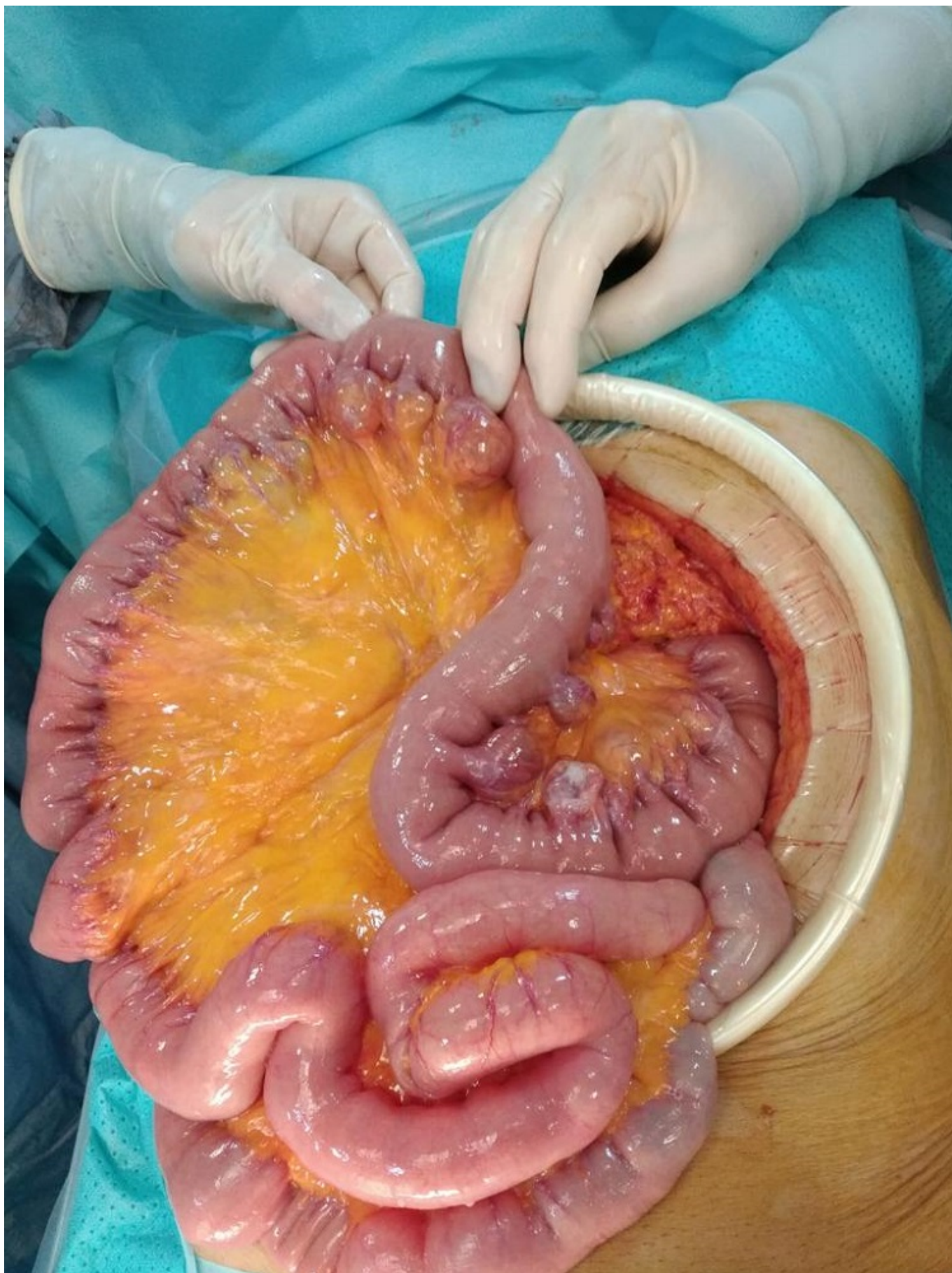
Aláez Chillarón, Ana Belén; Mojtar Salah, Mohamed Fadel; Martín Vieira, Francisco José; Moreno Manso, Iñaki; Pérez-Merino, Enrique

Hospital Virgen de Altagracia, Manzanares.

Resumen

Introducción: La diverticulosis yeyunal presentada como complicación es un cuadro clínico muy poco frecuente. Hay que distinguir este caso de un divertículo de Meckel, puesto que difieren en mecanismo de producción y anatomía patológica.

Caso clínico: Varón de 53 años de edad que acude a urgencias por cuadro de obstrucción intestinal, no presenta cirugías abdominales previas. A la exploración se encuentra orientado, nauseoso, abdomen distendido y timpánico, no se palpan hernias y tacto rectal sin hallazgos. En la analítica destaca leucocitosis discreta de 12.100, sin otros hallazgos destacables. En radiografía de abdomen se observa patrón de obstrucción de asas de intestino delgado por lo que se decide, y ante la ausencia de cirugías previas ni hernias, solicitar TAC de abdomen. La TAC de abdomen es informada como significativa dilatación de asas de intestino delgado con cambio abrupto de calibre en asa de íleon pélvica, con dudoso “patrón en diana” sin cambios inflamatorios de vecindad. Diverticulosis colónica. Ante estos hallazgos y la no mejoría clínica se decide realizar intervención quirúrgica donde se observa abundante diverticulosis en yeyuno y en íleon, uno de esos divertículos próximos de íleon terminal, próximo a la válvula se encuentra torsionado, con bezoar en su interior y causante de la obstrucción. Se realiza resección intestinal de zona afecta y anastomosis primaria. El paciente presenta íleo postquirúrgico que se resuelve con tratamiento conservador y es dado de alta. La anatomía patológica de la pieza quirúrgica es informada como divertículo de intestino delgado.



Discusión: La diverticulosis yeyunal es relativamente poco frecuente, aunque realmente se desconoce su frecuencia ya que la mayoría de las veces son asintomáticos y solo son diagnosticados en casos de complicación o cirugías por otras causas. La obstrucción por divertículos se produce en un 3-5% de los casos y puede ser secundaria a adherencias de procesos inflamatorios previos,

vólvulos o enterolitos como era nuestro caso. Es diferente al divertículo de Meckel que es la persistencia de la parte intestinal del conducto onfalomesentérico que se suele cerrar en la quinta semana de vida intrauterina. Se encuentra situado a unos 40-70 centímetros de la válvula ileocecal y suele medir entre 3-6 cm de largo y 2 cm de diámetro.