



Cirugía Española

www.elsevier.es/cirugia



P-668 - ROTURA ESPLÉNICA EN SEGUNDO TIEMPO POSTERIOR A FIBROCOLONOSCOPIA

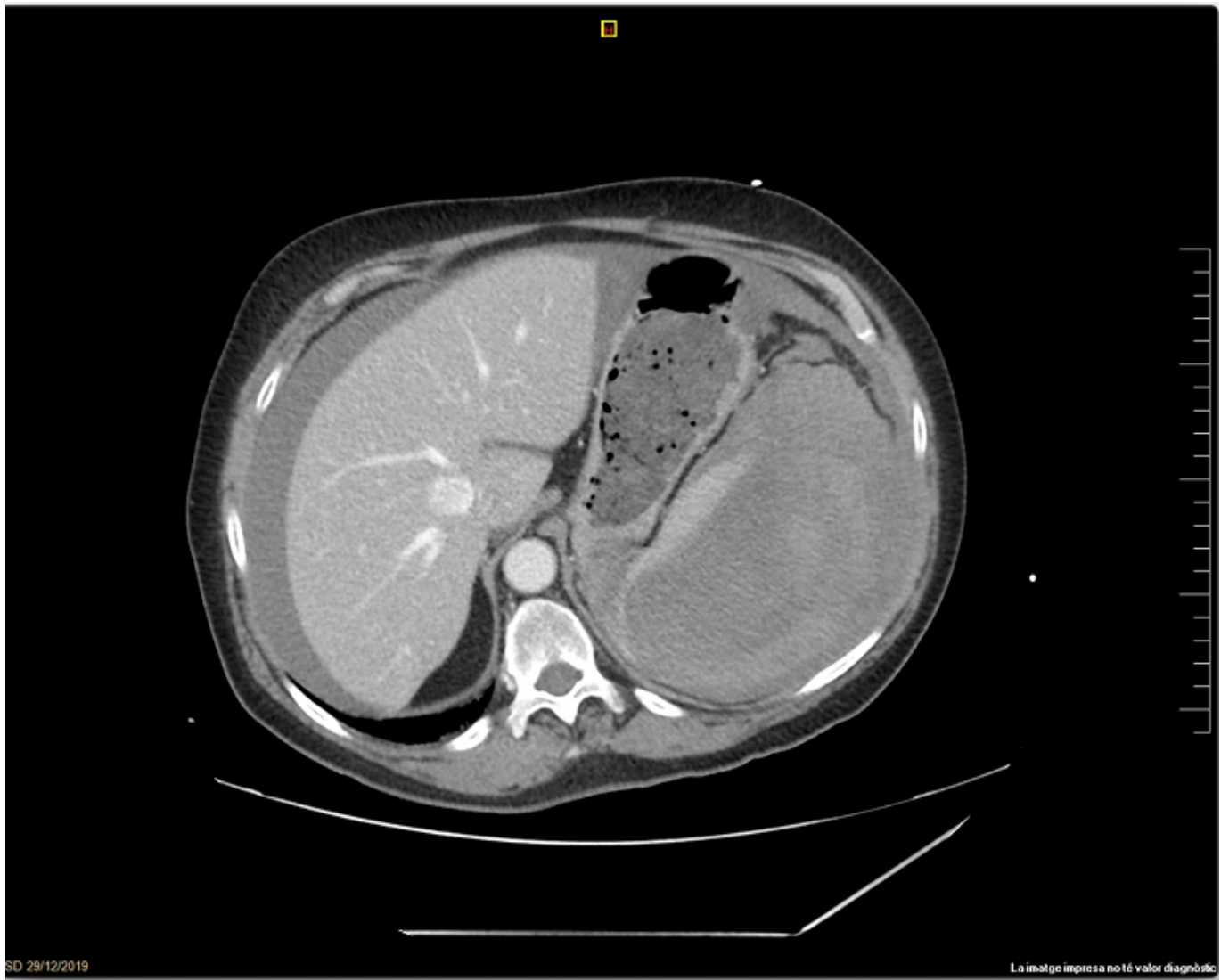
Morales Tugues, Carla; Martínez López, Pilar; Bartra Balcells, Èlia; García Duran, María Alejandra; Navarro Barles, Ana; Moreno Fernández, Félix; Piñana Campón, María Luisa; del Castillo Dejardin, Daniel

Hospital Universitari Sant Joan, Reus.

Resumen

Introducción: La fibrocolonoscopia es un procedimiento seguro y cada vez más utilizado, pero no exento de complicaciones, y aunque sea infrecuente, la rotura esplénica es una de ellas. El primer caso descrito en el 1974 por Wherry y Zehner. Existen tres posibles mecanismos de acción: traumatismo directo sobre el bazo al pasar el colonoscopio por ángulo esplénico; tracción a nivel del ligamento espleno-cólico o bien tracción por adherencias del colon sobre el bazo por cirugías previas que provocan una rotura en la cápsula esplénica. La clínica aparece habitualmente las primeras 24h. En cuanto al diagnóstico, habitualmente es con TC. Y en el tratamiento dependerá de la estabilidad hemodinámica, el grado de la lesión y la presencia de sangrado activo: se puede plantear tratamiento conservador o bien quirúrgico. Presentamos caso clínico de laceración esplénica con rotura esplénica en segundo tiempo tras colonoscopia.

Caso clínico: Paciente de 64 años con fibrilación auricular en tratamiento con apixabán, operado de apendicetomía y resección anterior de recto por laparoscopia por adenocarcinoma de recto T4N2 que sigue controles en consultas externas. Acude por dolor abdominal difuso y brusco después de realización de fibrocolonoscopia con polipectomía en colon transversal y ángulo esplénico. Se realiza radiografía simple descartando perforación y seguidamente TC abdominal. En el TC se evidencia hematoma esplénico subcapsular sin signos de sangrado activo ni líquido libre. Dado la estabilidad hemodinámica, se opta por manejo conservador con transfusión de dos hemoconcentrados. Buena evolución clínica inicial, al 10º día de ingreso presenta dolor abdominal en hipocondrio izquierdo y disminución de hemoglobina y hematocrito en analítica. Se realiza nuevo TC abdominal urgente evidenciando aumento de hematoma subcapsular que colapsa prácticamente todo el parénquima esplénico (rotura esplénica en segundo tiempo) con moderado hemoperitoneo. Se realiza laparotomía media de urgencia evidenciando rotura esplénica con abundantes coágulos e importante hemoperitoneo (4 L aprox. de sangre), se realiza esplenectomía y abundantes lavados. Postoperatorio correcto, es dada de alta al 9º día postoperatorio.



Discusión: Aunque sea una complicación infrecuente es importante tenerla presente por su gravedad e importante manejo precoz. La técnica de elección ante una sospecha clínica adecuada es la TC abdominal. Y en cuanto al manejo, la esplenectomía continúa siendo el tratamiento de elección, pero siempre que lo permita la estabilidad y grado de lesión se puede optar por el tratamiento conservador ya sea con transfusión y observación o incluso embolización de la arteria esplénica.