



Cirugía Española

www.elsevier.es/cirugia



P-681 - TRATAMIENTO NO QUIRÚRGICO DEL PACIENTE HERIDO POR ARMA DE FUEGO EN TERRITORIO TORACOABDOMINAL. A PROPÓSITO DE UN CASO

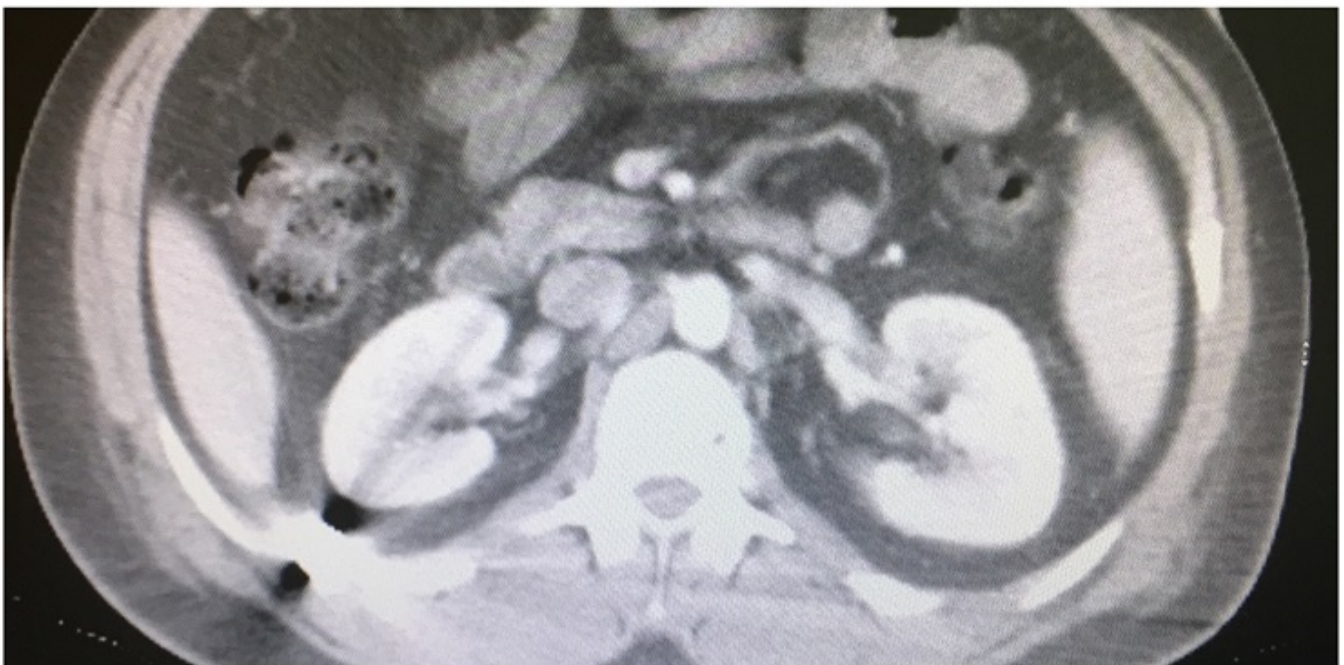
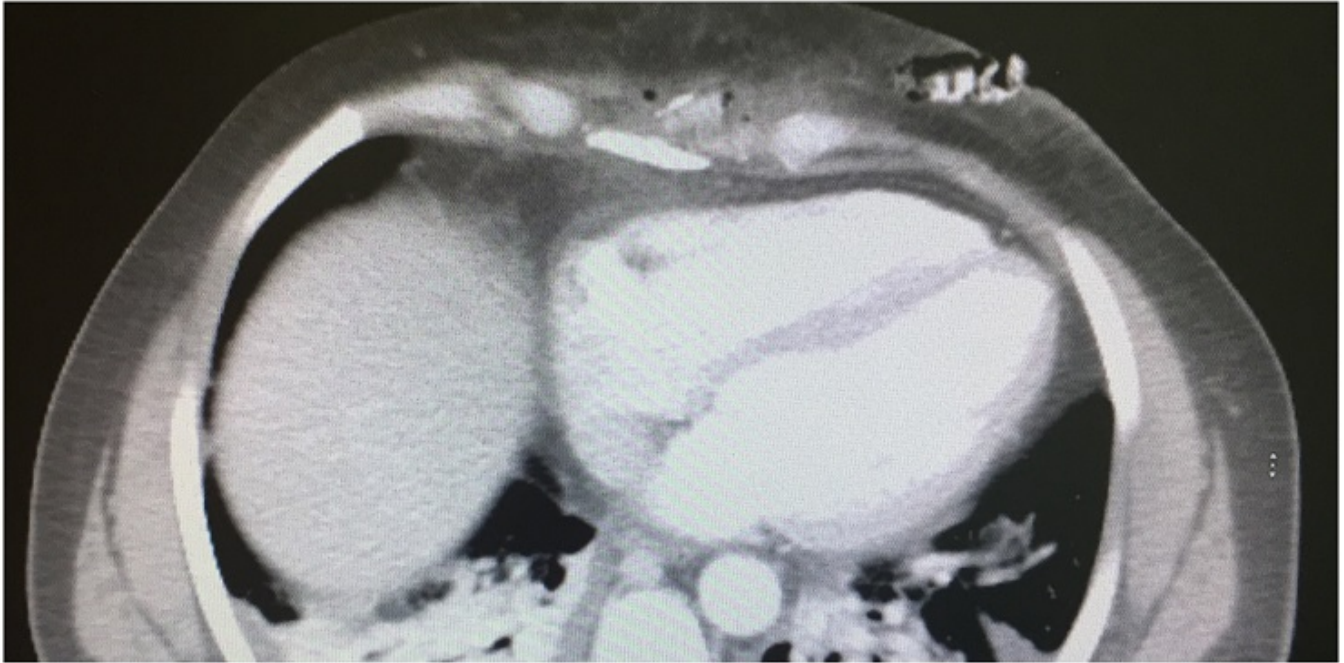
Torres Díaz, Mónica; Rey Simó, Ignacio; Madarro, Carla; Taboada Maneiro, María; Quirós Rodríguez, María; Blanco, Angélica; Aguirrezabalaga, Irene; Noguera Aguilar, Jose

Complejo Hospitalario Universitario de A Coruña, A Coruña.

Resumen

Introducción: Las lesiones por arma de fuego son heridas causadas por material proyectil que pueden ocasionar grandes daños. En estos casos es fundamental una estabilización rápida del paciente, un diagnóstico precoz y un rápido tratamiento quirúrgico en la práctica totalidad de los casos. Existen controversias en la literatura actual sobre las conductas terapéuticas a llevar a cabo ante lesiones causadas por armas de fuego en pacientes estables hemodinámicamente y asintomáticos, sobre todo en localizaciones torácicas y abdominales. El tratamiento no quirúrgico de los traumatismos penetrantes de arma de fuego de localización toracoabdominal, es un abordaje terapéutico restringido a los centros de alto volumen de cirugía de urgencias y trauma, con la experiencia correspondiente mediante un abordaje multidisciplinar. Presentamos pues, el caso de una herida por arma de fuego, resuelta satisfactoriamente sin necesidad de medidas quirúrgicas.

Caso clínico: Paciente de 42 años (sin antecedentes médico quirúrgicos de interés) que fue trasladado a nuestro hospital tras ser alcanzado por una bala perdida mientras practicaba la caza, en el hemitórax izquierdo, con trayecto de la misma hasta flanco derecho. Inicialmente fue trasladado al Hospital Comarcal de referencia donde se objetivó en pruebas complementarias la presencia de fractura de xifoides (orificio entrada), con proyectil alojado en espacio intercostal 11-12 y cuerpo extraño metálico correspondiente, localizado en espacio pararrenal posterior derecho adyacente a costillas. A continuación fue trasladado a nuestro centro donde no se evidenciaron afectaciones de otros órganos, con una exploración física normal (leve hipoventilación por derrame pleural bilateral), hemodinámicamente estable y sin presencia de signos de hemorragia ni sepsis. Ante el traumatismo tóracoabdominal al que se vio sometido el paciente, se comentó el caso entre cirujanos torácicos, generales e intensivistas, donde surgieron dudas acerca del tratamiento óptimo para el mismo (toracotomía, laparotomía exploradora, etc.), optándose finalmente por vigilancia hemodinámica durante 24 horas en la UCI para posterior traslado a la planta de Cirugía General, donde se continuó con antibioterapia profiláctica, analgesia iv, sueroterapia (con inicio de tolerancia oral progresiva), realizándose controles analíticos diarios y TAC TAP de control a los tres días sin evidenciarse complicaciones ni cambios respecto al inicial. El paciente presentó buena evolución clínica y fue dado de alta a la semana satisfactoriamente tras un manejo médico de una lesión por arma de fuego.



Discusión: Las lesiones por arma de fuego son excepcionales en nuestro medio y la experiencia en el tratamiento de las mismas es limitada, siendo importante el manejo inicial como en un politraumatizado, y el tratamiento definitivo de las lesiones debe estar racionalizado en función de las características del enfermo y de la experiencia del equipo que lo trata. El manejo médico no quirúrgico en pacientes lesionados por arma de fuego es excepcional y se ve en ascenso gracias a la experiencia y posibilidad de estabilización y vigilancia hemodinámica en un hospital de tercer nivel basado en la experiencia, disponibilidad de recursos y acceso a distintos especialistas para llevar a cabo un correcto abordaje multidisciplinar con posibilidad de cambiar el tratamiento en caso de necesidad.