



Cirugía Española

www.elsevier.es/cirugia



P-707 - MIXOMA RECIDIVANTE Y SÍNDROME DE MAZABRAUD: CASO CLÍNICO

Sánchez Rodríguez, Juan José; San Antón Beranoaguirre, Joana; Utrillas Martínez, Ana Cristina; Comín Novella, Laura; Hernaez Arzo, Alba; García Domínguez, Melody; González Pérez, Marta; Oset García, Mónica

Hospital Obispo Polanco, Teruel.

Resumen

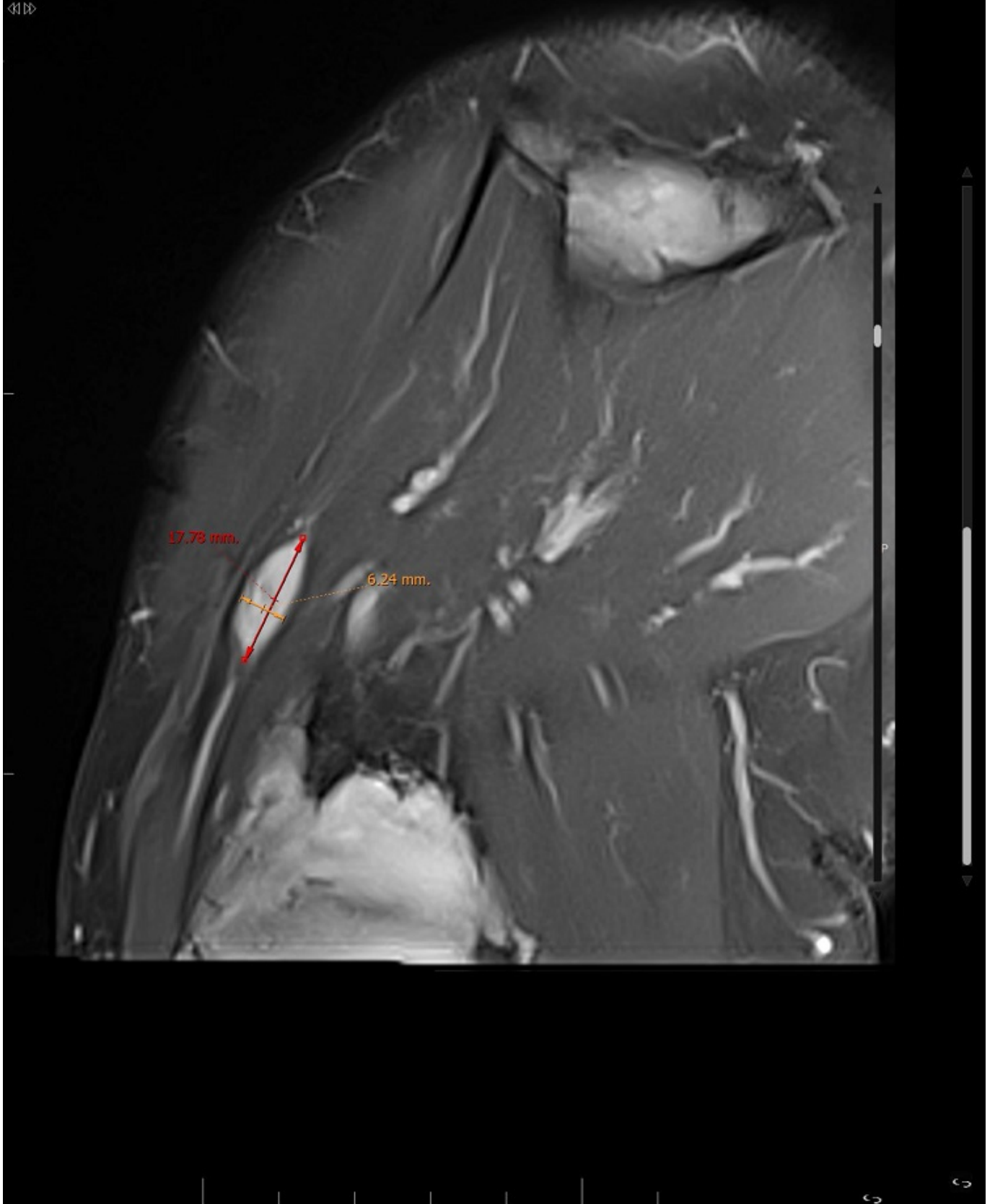
Introducción: Los mixomas intramusculares son tumores benignos y poco frecuentes; y más infrecuente es la asociación de mixomas y de displasia fibrosa, lo que se conoce como síndrome de Mazabraud, de la que se han descrito menos de 100 casos en la literatura. Se presenta un caso de esta rara asociación diagnosticado en nuestro centro, para enfatizar la importancia de reconocer este síndrome en el diagnóstico y manejo adecuado del paciente.

Caso clínico: Mujer de 45 años, valorada en ccee de Cirugía General por sospecha de recidiva de mixoma deltoideo derecho, extirpado hace 2 años. A la exploración se aprecia nódulo bajo cicatriz a nivel de deltoideos de 1,5 cm, móvil, con molestias al tacto. Se solicita RNM y ecografía de partes blandas, siendo informadas como (fig.): RNM: displasia fibrosa poliostiótica a nivel de metáfisis proximal y cabeza humeral así como en escápula; en el interior del músculo supraespinoso se observa lesión fusiforme, lobulada de 2,3 × 3,9 cm en relación con mixoma intramuscular. A nivel de la zona donde la paciente refiere notarse bultoma, en el interior del músculo deltoideos, existe una lesión fusiforme de 17,7 mm de longitud por 6,2 mm de grosor, con características similares a las descritas para la lesión previa. La asociación de displasia fibrosa con la presencia de mixomas intramusculares sugiere síndrome de Mazabraud, a correlacionar con clínica y antecedentes. Ecografía de partes blandas: se identifica la lesión del deltoideos como una lesión fusiforme hipoecogénica de 17 × 5 × 6,6 mm, con escasa vascularización. Y la lesión localizada en el interior del supraespinoso como una masa polilobulada hipoecogénica de 4 × 2 cm. Se decide intervención quirúrgica por parte de nuestro servicio de Cirugía General y Digestiva del mixoma deltoideo derecho recidivado y posterior seguimiento por parte del servicio de Cirugía Ortopédica del HUMS, solicitándose gammagrafía ósea completa. La AP definitiva confirma el diagnóstico de mixoma intramuscular.

rev. 1

S

<1>



Discusión: Los mixomas intramusculares son tumores de partes blandas, de crecimiento lento, y tienden a presentarse en los pacientes con síndrome de Mazabraud en los músculos cercanos a los

huesos más afectados por la displasia fibrosa. Se da en mujeres de mediana edad, generalmente asintomáticas, siendo el motivo de consulta la aparición de la masa de crecimiento lento. Aunque en la bibliografía no se han descrito malignizaciones de los mixomas, sí aparece la transformación maligna de la displasia fibrosa en sarcoma osteogénico, lo que indica la necesidad de seguimiento clínico de estos pacientes.