



# Cirugía Española

[www.elsevier.es/cirugia](http://www.elsevier.es/cirugia)



## P-43 - Prótesis personalizadas para el tratamiento del pectus excavatum. Una técnica novedosa con prometedores resultados.

*Sánchez Matas, C.; Monge Blanco, S.; de la Cruz Lozano, F.J.; Barroso Peñalver, R.M.; García Gómez, F.; Congregado Loscertales, M.; López Villalobos, J.L.; Blanco Orozco, A.I.*

*Hospital Universitario Virgen del Rocío, Sevilla.*

### Resumen

**Objetivos:** El pectus excavatum es una de las deformidades más frecuentes en el tórax. Se caracteriza por una depresión a nivel centrotorácico con una disminución del diámetro anteroposterior, generalmente sin repercusión funcional, pero con gran repercusión psicológica para los pacientes. Las técnicas de reparación quirúrgica no están estandarizadas. El uso de prótesis de silicona personalizada es una técnica reciente, con pocos casos reportados, escasa morbilidad y buenos resultados. Presentamos la experiencia de nuestro centro sobre una serie de 4 pacientes.

**Métodos:** Serie de casos retrospectiva, en la que se han incluido pacientes con pectus excavatum con indicación de reparación quirúrgica, sin repercusión funcional respiratoria o cardiológica (valorados mediante espirometría y ecocardiografía), sometidos a la implantación de una prótesis de silicona personalizada. Todos los pacientes se realizaron una TAC preoperatoria para el diseño 3D de su prótesis personalizada (figs. 1 y 2). Se realizó la incisión sobre la línea media, promediando en función del tamaño de la prótesis. El tejido celular subcutáneo se disecó, realizando bolsillo subpectoral e introduciendo la prótesis para la posterior reparación y pectoroplastia uniendo rafe de musculatura pectoral y abdominal. Se realizó sutura intradérmica y se colocó drenaje aspirativo en todos los casos.

**Resultados:** Se intervinieron 4 pacientes. Las características de la muestra se encuentran resumidas en la tabla. La estancia media hospitalaria fue de 3,25 días (IC95% 1,73-4,77). No hubo complicaciones en el posoperatorio inmediato. Todos los pacientes se fueron de alta con drenaje aspirativo con controles ambulatorios. La media de duración del drenaje aspirativo fue de 18,3 días (IC95% 13,16-23,5). Un paciente (25%) presentó un seroma sobreinfectado que se manejó con antibioterapia y colocación de nuevo drenaje, con buena respuesta. Todos los pacientes fueron reevaluados en la consulta, con TAC posoperatorio. Los resultados pre y posoperatorios quedan reflejados en la figura 3. Todos los pacientes se mostraron satisfechos con la intervención, con una valoración media de 10 sobre 10.

#### Características de la muestra

Edad	19,75 años (IC95% 13,6-25,9)
Sexo	4 hombres

Comorbilidad asociada

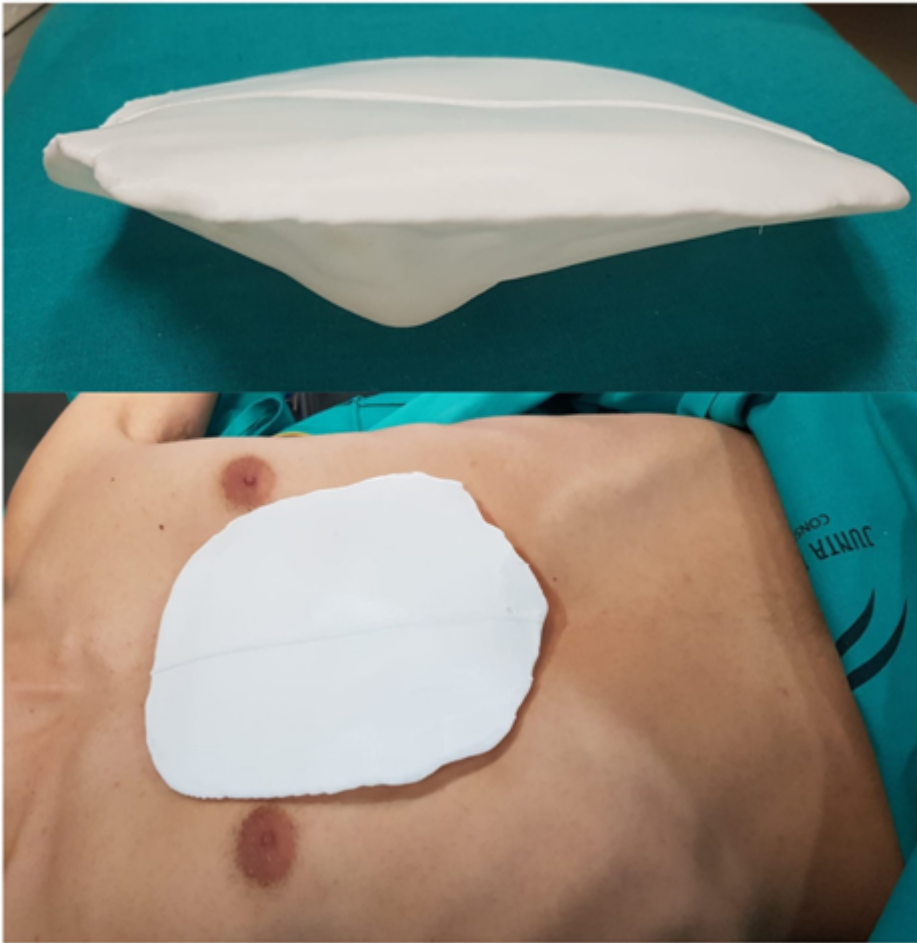
Índice Haller

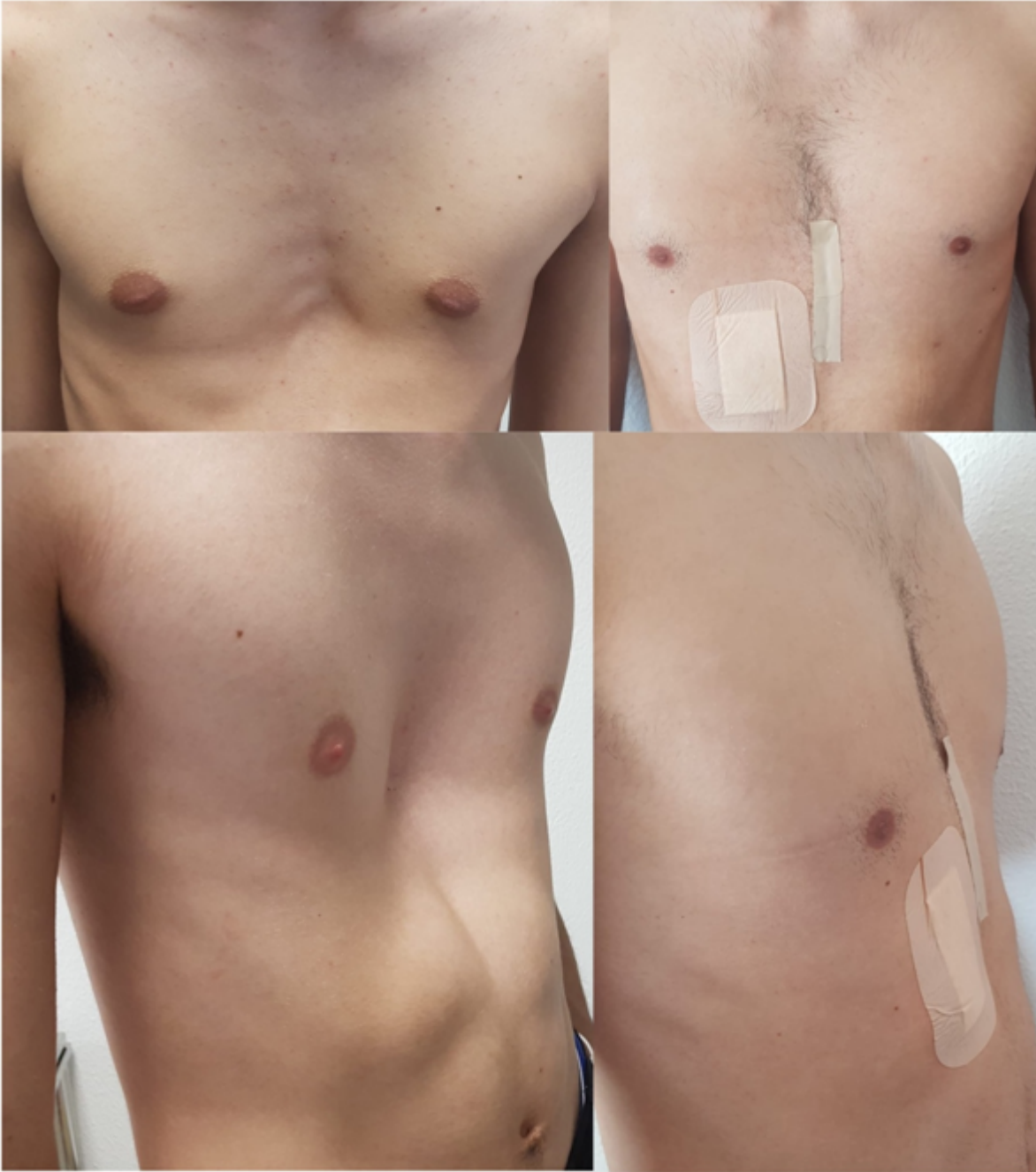Localización

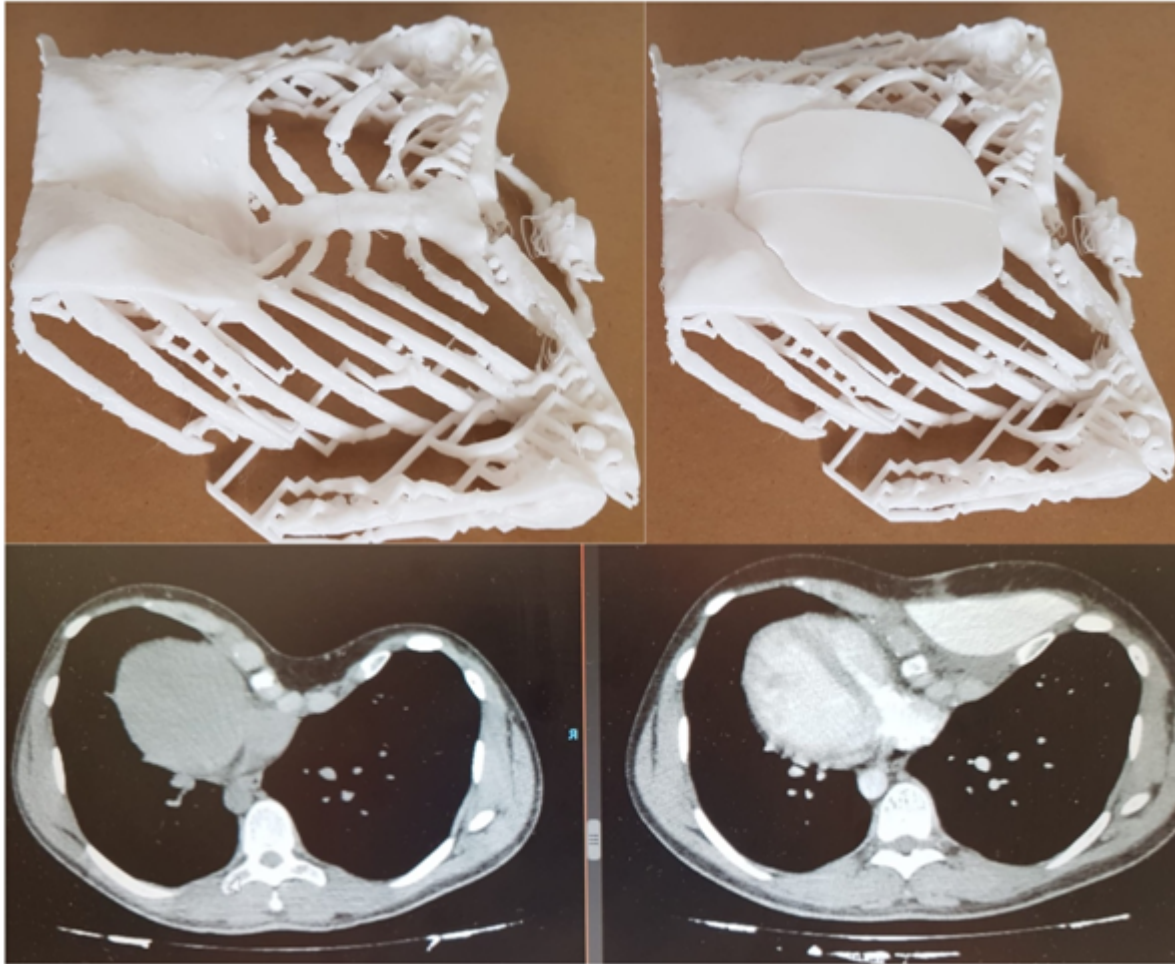
1 paciente: escoliosis

5,47 (IC95% 1,09-9,84)

Tercio medio (n = 2, 50%), tercio inferior (n = 2, 50%)







**Conclusiones:** El tratamiento quirúrgico del pectus excavatum mediante prótesis de silicona personalizada es una técnica de reciente incorporación. Presenta menor morbilidad posoperatoria y estancia media que otras técnicas convencionales de reparación sobre la caja torácica, pero no modifica la conformación ósea del paciente. Es una alternativa útil en pacientes sin repercusión funcional pero con afectación estética y psicológica, con resultados prometedores y alto grado de satisfacción.