




Cirugía Española



www.elsevier.es/cirugia

P-43 - TRASPLANTE PULMONAR ASISTIDO POR ROBOT. VALIDACIÓN DE LA TÉCNICA QUIRÚRGICA

Fernando Ascanio Gosling¹, Iñigo Royo¹, David Durán², Francisco Sánchez Maragallo², Laura Romero Vielva¹, Joel Rosado¹, Leire Sánchez¹, Pilar Montoya Urbano¹, María Deu Martín¹ y Alberto Jauregui Abularach¹

¹Hospital Universitari Vall d'Hebron, Barcelona; ²Centro de cirugía de mínima invasión Jesús Usón, Cáceres.

Resumen

Objetivos: Se describe una nueva técnica quirúrgica de trasplante pulmonar en modelo animal, videoasistido con cirugía robótica.

Métodos: Se describe la técnica quirúrgica de dos trasplantes unipulmonares izquierdos asistidos por robot en ovejas. Se efectuaron dos extracciones pulmonares izquierdas en ovejas mediante técnica quirúrgica estándar. Posteriormente, se sometió a otras dos ovejas a anestesia general, se llevó a cabo la intubación selectiva derecha y se las posicionó en decúbito supino con una leve lateralización hacia la derecha. Se realizó una incisión subxifoidea y se colocó un retractor de herida flexible. Luego, se hizo un puerto de 8 mm para la cámara en el 4º espacio intercostal con línea axilar anterior y se insufló CO₂ en el hemitórax izquierdo. Posteriormente se colocaron tres puertos robóticos, dos de 12 mm y uno de 8 mm. La incisión subxifoidea se utilizó como puerto auxiliar para la extracción del pulmón nativo y la introducción del injerto pulmonar izquierdo después de la neumonectomía. Tras acoplar el sistema robótico, se realizó disección del hilio pulmonar y se seccionaron la arteria y venas pulmonares con engrapadoras robóticas. La sección bronquial se realizó con tijeras monopolares y se extrajo el pulmón nativo a través del puerto subxifoideo para preparar el hilio pulmonar para el implante. Se introdujo el injerto pulmonar a través del puerto subxifoideo (fig. A) y se realizaron las anastomosis del bronquio, arteria y aurícula izquierda utilizando técnicas habituales. La anastomosis bronquial se realizó con sutura continua de monofilamento barbada 4/0. Al finalizar la sutura bronquial se colocó un clamp vascular en la arteria pulmonar a través de una incisión de 1cm en el 4^{to} espacio intercostal con línea medio-clavicular y se realizó la anastomosis arterial con sutura continua de polipropileno de 4/0 (fig. B). Se colocó un clamp vascular en aurícula izquierda a través de la incisión subxifoidea y se realizó la anastomosis del rodete atrial con sutura continua de polipropileno de 3/0. Después de completar las anastomosis, se realizó el desclampaje arterial con reperfusión progresiva del injerto, se comprobaron las anastomosis y se logró una correcta reexpansión pulmonar.

Resultados: Los 2 modelos animales toleraron el procedimiento sin mortalidad. La duración media del trasplante fue de 255 minutos, con un tiempo medio en la consola de 201 minutos. Todas las anastomosis se realizaron sin complicaciones, con un tiempo medio de anastomosis de 90 minutos. Se evaluó la integridad de las anastomosis para detectar cualquier sangrado o fuga aérea. El procedimiento se completó con éxito mediante un abordaje mínimamente invasivo, utilizando cinco

puertos y una incisión subxifoidea con un protector de herida flexible.

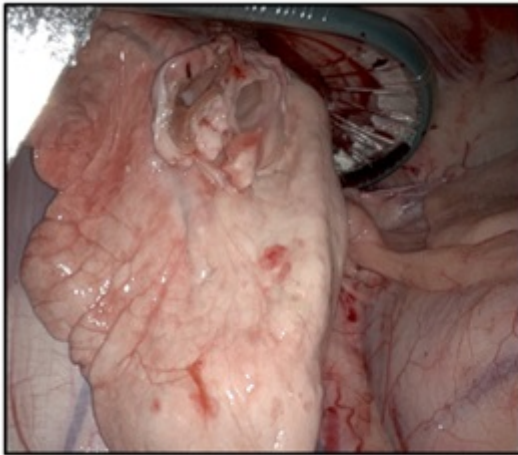


Imagen A

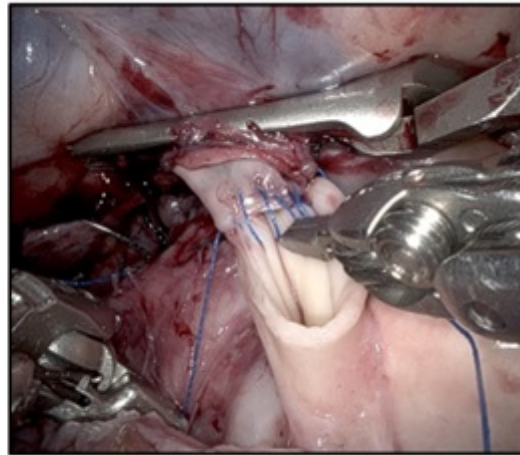


Imagen B

Conclusiones: El abordaje mínimamente invasivo por vía robótica para el trasplante pulmonar ha demostrado ser una opción factible y prometedora en un entorno experimental en ovejas. Se observó una mejora significativa en la visualización y precisión en comparación con la cirugía convencional, lo que podría evitar la necesidad de realizar toracotomías y disminuir las complicaciones asociadas. Es necesario más estudios clínicos para confirmar la seguridad y eficacia en humanos.