



P-021 - SERIE DE CASOS: RESECCIÓN ONCOLÓGICA Y RECONSTRUCCIÓN DE PARED TORÁCICA MEDIANTE PRÓTESIS PERSONALIZADAS DINÁMICAS DE TITANIO 3D

Marco Mauricio Matute Núñez, Sara Monge Blanco, María Eugenia Solís Serván, José María González González, Francisco Javier de la Cruz Lozano, Daniel Andrades Sardiña, José Luis López Villalobos, Francisco García Gómez, Rafael Barroso Peñalver y Ana Isabel Blanco Orozco

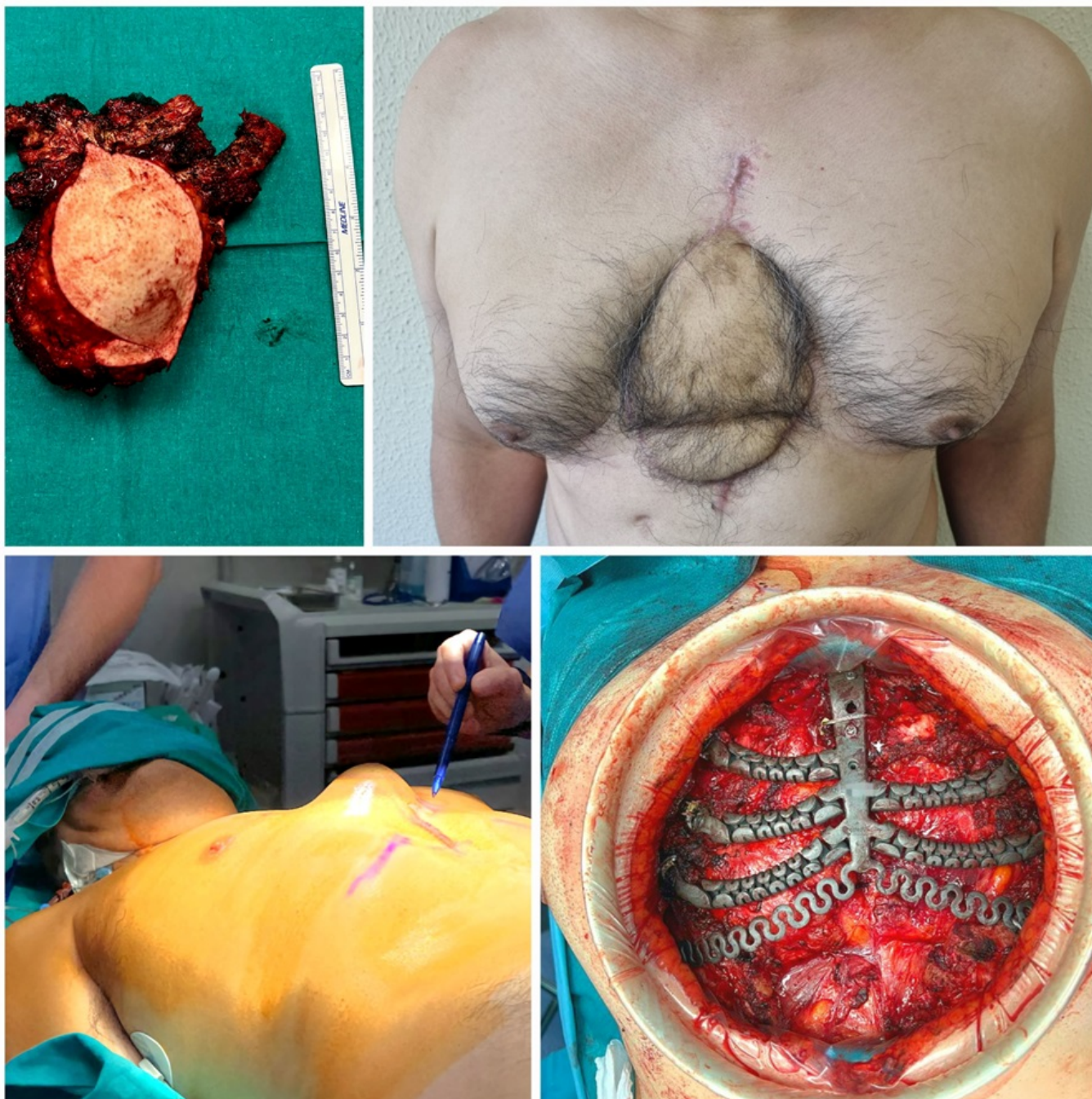Hospital Universitario Virgen del Rocío, Sevilla.

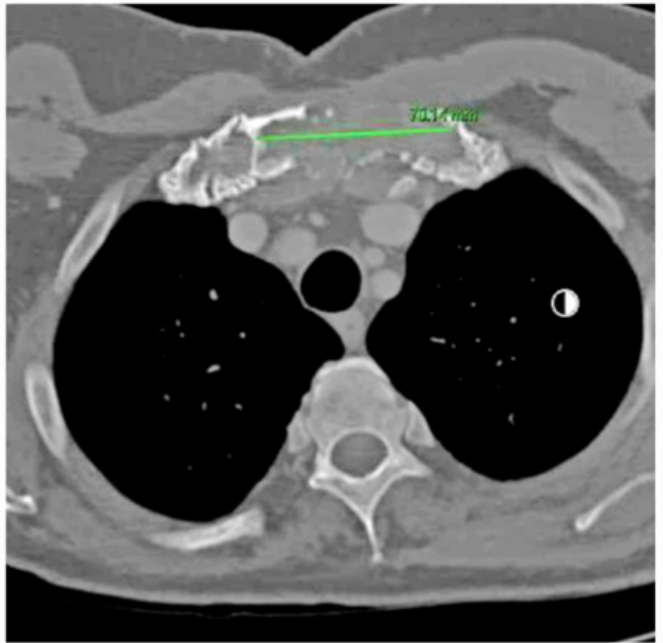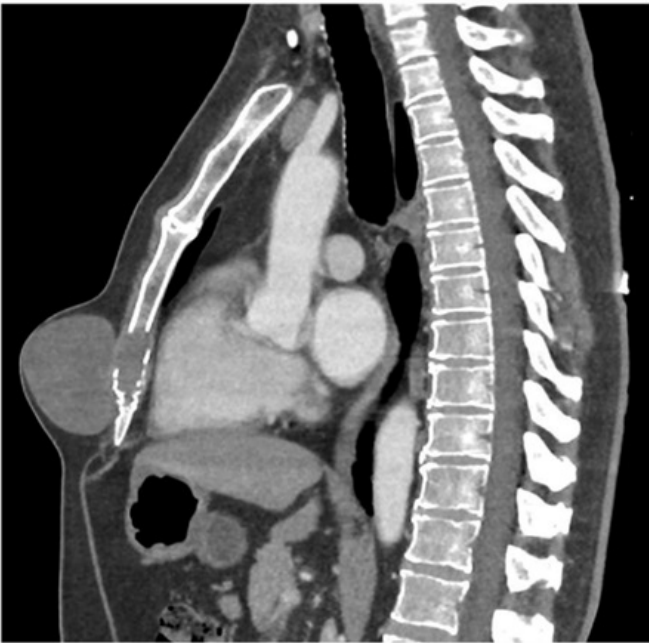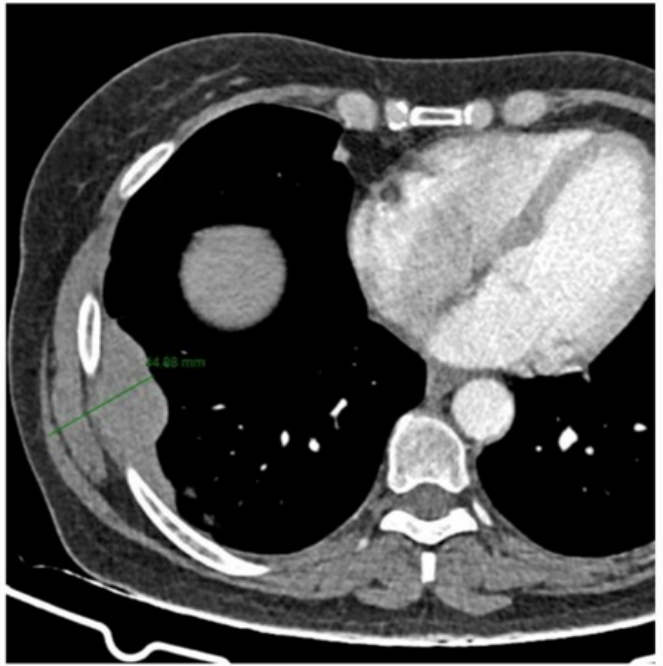
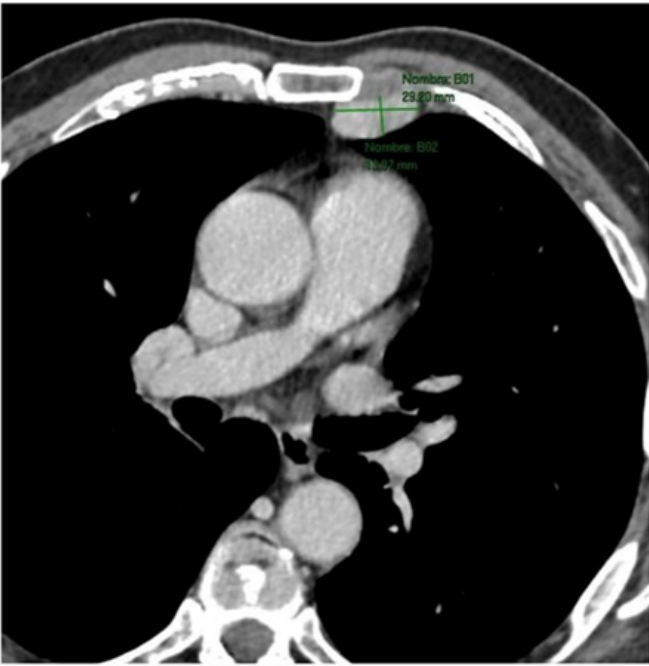Resumen

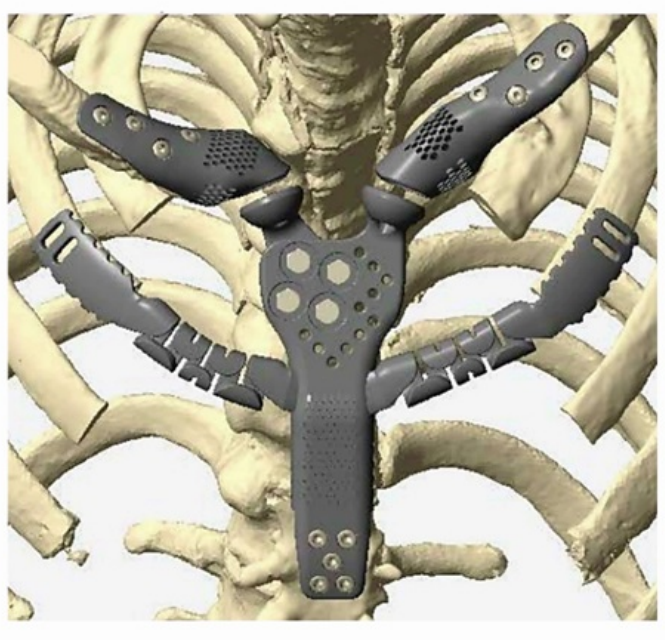
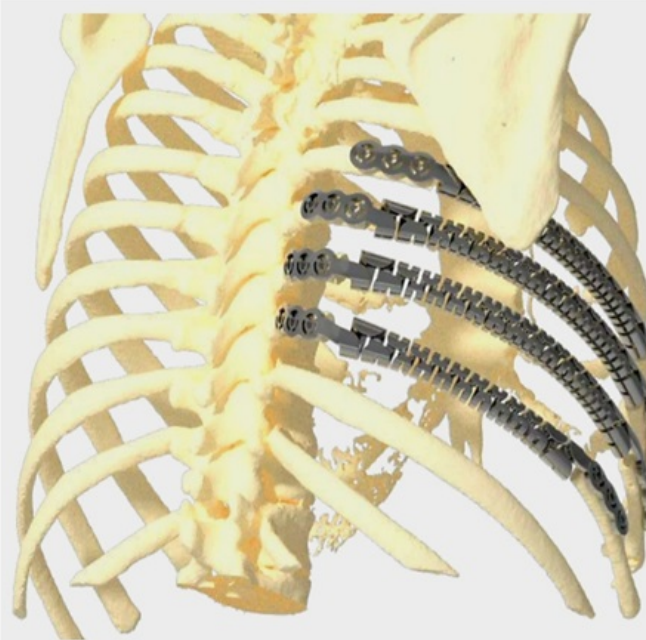
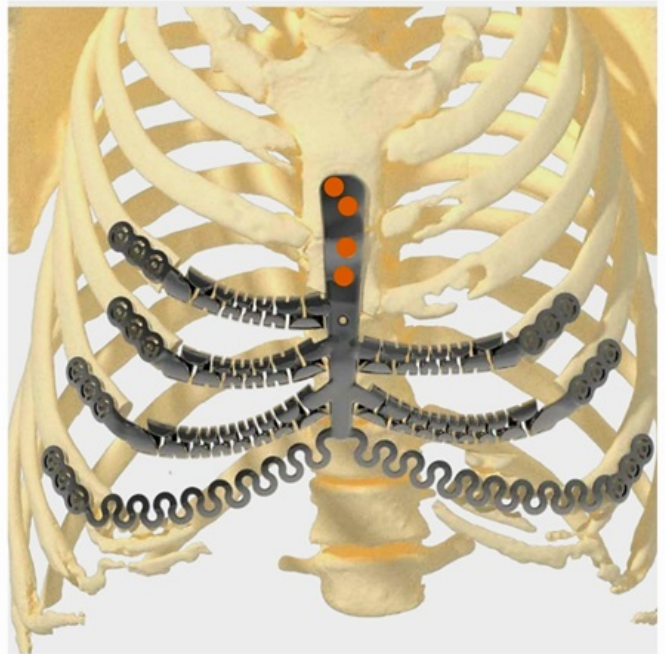
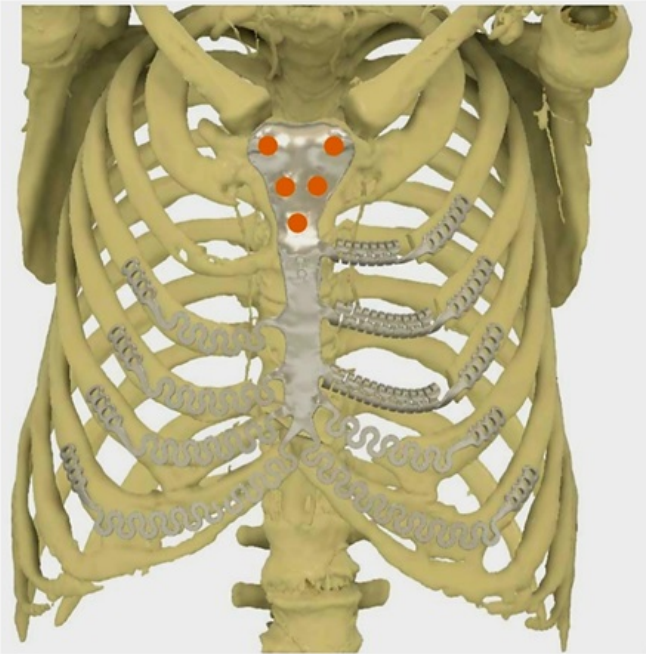
Objetivos: Describir mediante serie de casos nuestra experiencia en el tratamiento de tumores complejos de la pared torácica que requieren resecciones amplias, así como los resultados obtenidos a través de la reconstrucción con prótesis personalizadas dinámicas de titanio 3D (PPDTi-3D) en el periodo comprendido entre noviembre de 2021 y diciembre de 2023. Estudio descriptivo, serie de cuatro casos (3 hombres y 1 mujer) con edad promedio de 58,5 años y tumores de gran volumen en pared torácica (3 sarcomas y 1 condrosarcoma) tratados con PPDTi-3D. Se documenta su estancia hospitalaria, complicaciones posoperatorias y estado actual durante seguimiento.

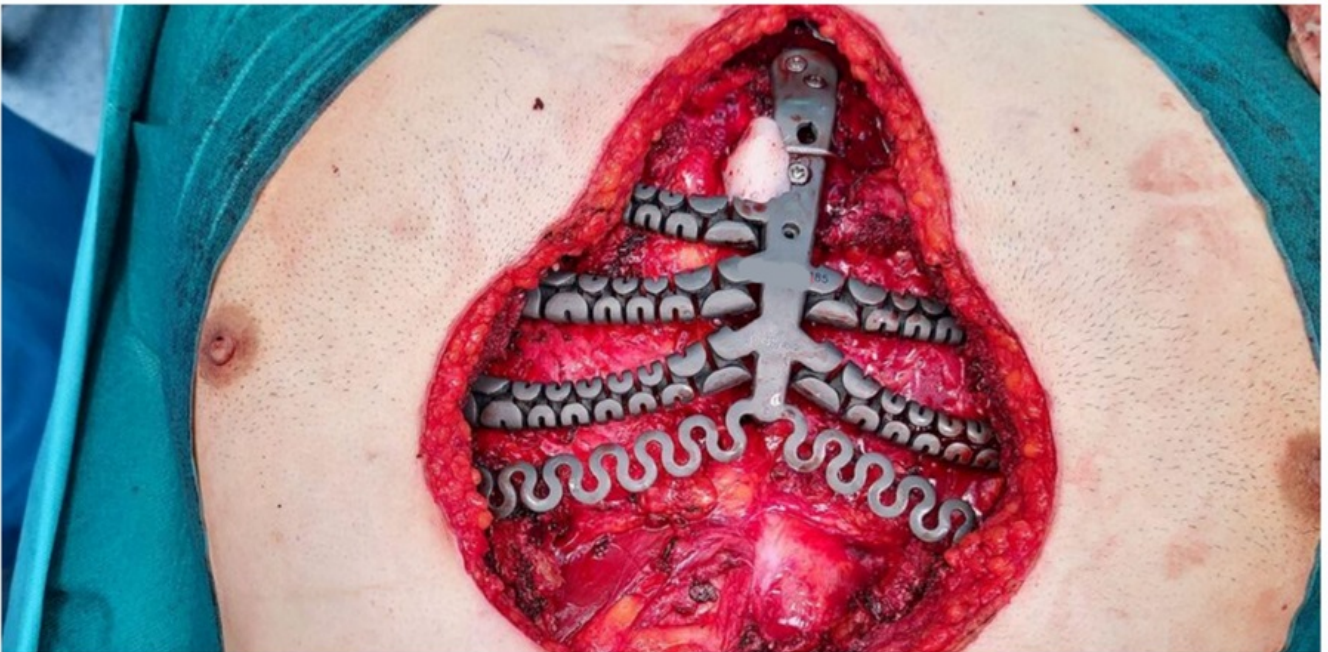
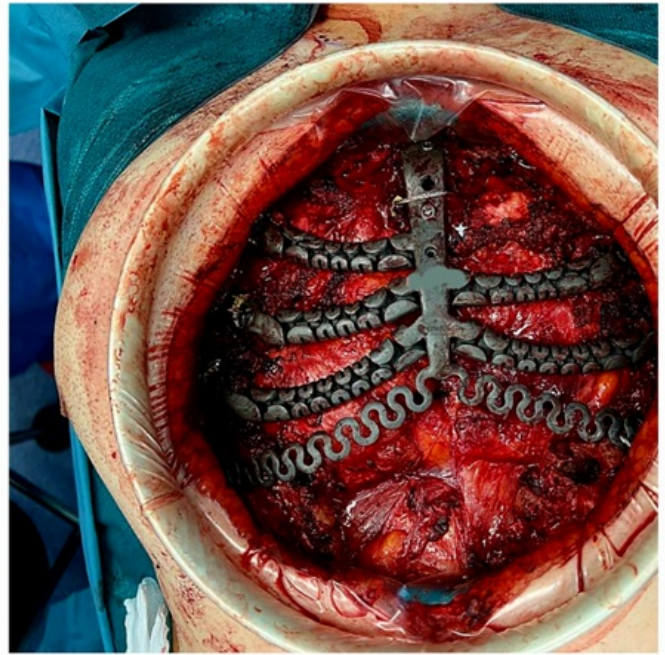
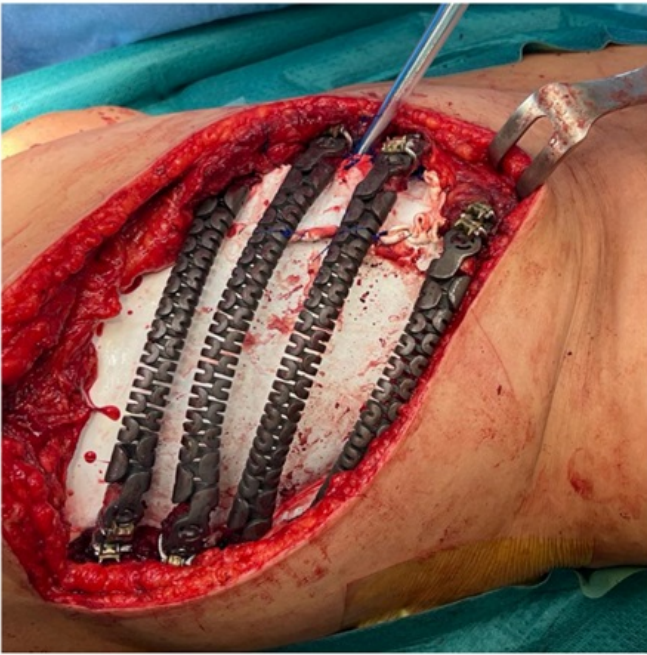Casos clínicos: Caso 1. Varón de 61 años, con antecedentes de adenocarcinoma de parótida tratado con radioterapia, desarrolló una lesión lítica del manubrio esternal de 7 × 4,5 × 4 cm diagnosticada como sarcoma indiferenciado de grado II que afecta a ambas articulaciones esternoclaviculares. Resección en bloque del esternón hasta los terceros arcos costales, incluyendo la unión condroesternal bilateral y el tercio proximal clavicular bilateral, incluyendo la articulación. Reconstrucción mediante una PPDTi-3D articulada y un colgajo anterolateral fasciocutáneo del muslo izquierdo. Fue alta al décimo día. Tras 26 meses de seguimiento, no presenta recidiva local ni complicaciones. Caso 2. Varón de 53 años, sin historial oncológico previo, con una masa torácica en el tercio esternal distal de 4,6 × 5,6 × 6 cm, diagnosticada como condrosarcoma mixoide extraesquelético. Resección mediante esternectomía subtotal inferior y costectomía parcial (C2-C6 derecho, C3-C6 izquierdo), incluyendo piel y tejidos blandos. La reconstrucción se realizó con PPDTi-3D y un colgajo anterolateral de vasto de muslo izquierdo. Fue alta al duodécimo día. En el seguimiento a los siete meses, no presenta recidiva ni complicaciones. Caso 3. Mujer de 55 años, con historial de carcinoma de mama tratado con quimio-radioterapia. Presentaba una masa sólida costal de aproximadamente 5 × 7 × 4 cm con áreas de necrosis, afectando los arcos costales de C6 a C9 derechos, diagnosticada como tumor de Askin. Resección en bloque de los arcos costales con piel y tejidos blandos, seguida de una reconstrucción con PPDTi-3D de los arcos costales y la colocación de una malla. Sin injertos. Fue alta al octavo día. No presenta recidiva local a los 4 meses. Caso 4. Varón de 65 años, con antecedentes de condrosarcoma de células claras tibial y adenocarcinoma pulmonar tratados. Presenta una masa en la cadena mamaria interna izquierda que afecta la unión costocondral y el músculo pectoral mayor izquierdo, de 6 × 6,2 × 6,4 cm, diagnosticada como

sarcoma indiferenciado de grado II. Resección en bloque del tumor con partes blandas, costillas y esternón. Reconstrucción con PPDTi-3D y un colgajo de vasto lateral de muslo derecho. Fue alta al duodécimo día, sin complicaciones en el seguimiento a los dos meses.









Discusión: El uso de PPDTi-3D en el tratamiento de tumores que infiltran la pared torácica, permite una resección oncológica con márgenes amplios y reconstrucciones complejas en el mismo acto, facilitando el cierre primario, la recuperación del paciente en el posoperatorio y la funcionalidad a largo plazo, aportando calidad de vida y seguridad en el seguimiento.