



V-019 - GRAN MASA MEDIASTÍNICA PARATRAQUEAL DERECHA RESECADA MEDIANTE CIRUGÍA ASISTIDA POR VIDEOTORACOSCOPIA, CON CONTROL DE CAVA SUPERIOR Y RESECCIÓN DE ÁZIGOS

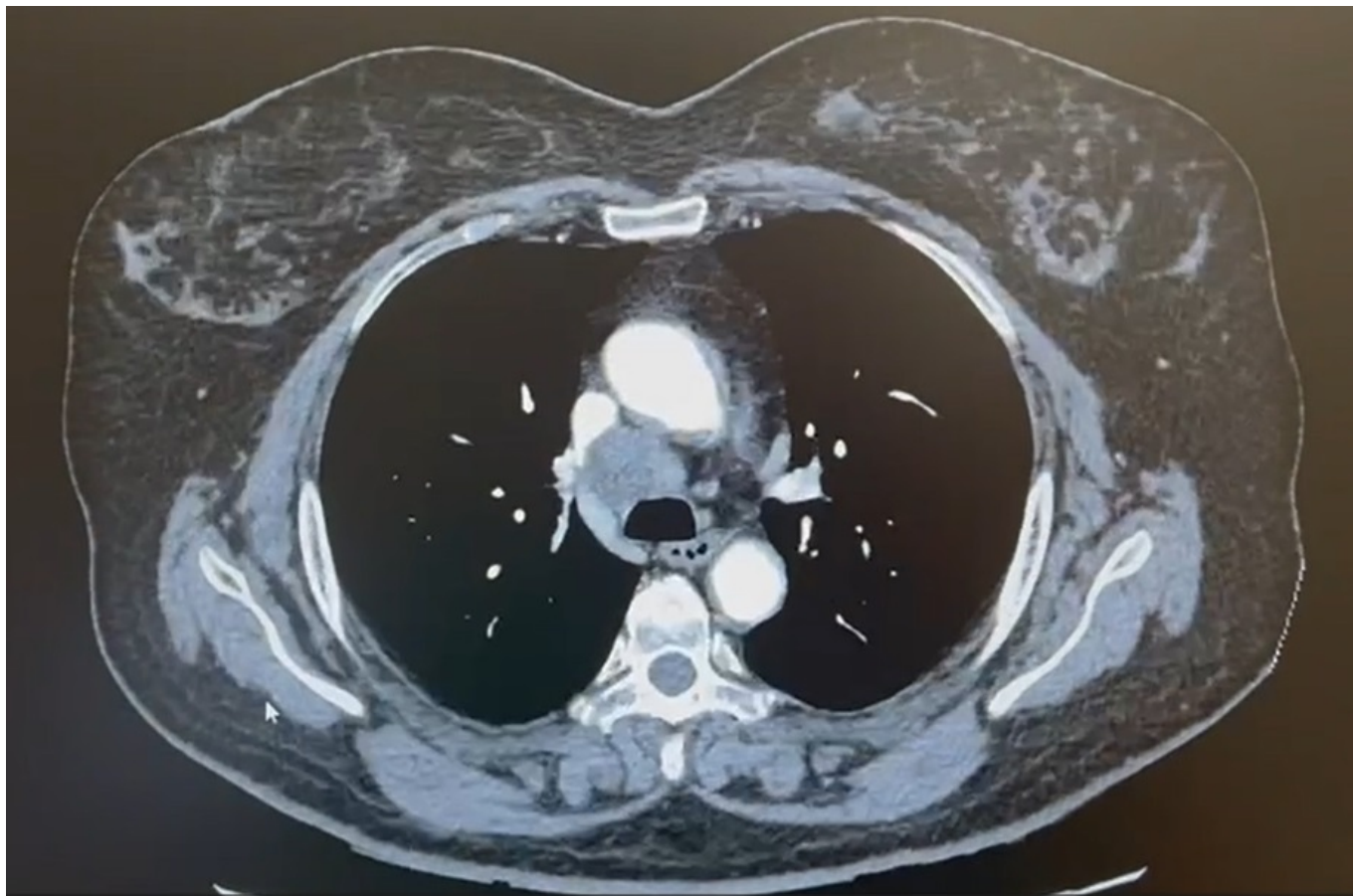
Ignacio Sánchez Valenzuela, Alejandro García Pérez, Héctor Tovar, María Castiñeira, Anna Minasyán, Luis Fernández Vago, Eva Fieira, María Delgado Roel, Ricardo Fernández Prado y Mercedes de la Torre Bravos

CHUAC, A Coruña.

Resumen

Introducción: Las masas mediastinales comprenden una gran variedad de lesiones tanto benignas como malignas y pueden ser identificadas incidentalmente en una imagen realizada por otro motivo preoperatorio o para la evaluación de síntomas relacionados con la masa. Las opciones de resección incluyen cirugía mínimamente invasiva (cirugía asistida por vídeo o robot, resección transcervical) o abordajes abiertos tradicionales (incisión de toracotomía, esternotomía media, toracoesternotomía, hemitoracoesternotomía). Antes de la cirugía, deben revisarse los estudios de imagen avanzada para planificar el abordaje quirúrgico y anestésico. Habitualmente cuando existe sospecha de invasión de estructuras irresecables o lesiones que por su tamaño pueden complicar el abordaje mínimamente invasivo, se opta por los abordajes más tradicionales.

Caso clínico: Mujer de 58 años, en seguimiento en consultas de reumatología por oligoartritis, se descubre de manera incidental una masa paratraqueal derecha, evolutiva, que desplaza anteriormente la vena cava superior y el cayado de la ázigos, con intenso incremento del metabolismo, sin evidencia de lesiones pulmonares sospechosas. Estudio mediante punción aspiración con aguja fina guiado por ecografía endobronquial (EBUS) de estación paratraqueal baja derecha compatible con adenocarcinoma de origen pulmonar. Estudio de extensión sin evidencia de lesiones a otro nivel. La paciente ingresa par intervención quirúrgica mediante cirugía torácica asistida por vídeo. Ante la sospecha de invasión de la vena cava superior y vena ázigos, se realiza disección y control de la vena cava proximal y distal, asimismo de la vena ázigos. Finalmente se realiza la intervención sin incidencias completándose la exéresis de la gran masa paratraqueal derecha y resección de la vena cava. Es dada de alta el día número 1 posoperatorio, sin complicaciones ni reingresos. Posteriormente continuó revisiones y tratamiento conjunto en consultas externas de oncología y cirugía torácica, hasta el día de hoy.



Discusión: La realización de algunas intervenciones torácicas mediante cirugía mínimamente invasiva presenta supuestas ventajas y, en manos expertas, la integridad de la operación es probablemente equivalente al abordaje abierto en muchos casos. La adquisición de las destrezas requiere una repetición frecuente y se ve dificultada si el volumen de casos es bajo. Algunos ensayos aleatorizados y estudios observacionales sugieren una disminución de la morbilidad perioperatoria, la duración de la estancia, el dolor y el tiempo de recuperación tras cirugía mínimamente invasiva en comparación con los de la cirugía abierta para la resección pulmonar. Las complicaciones son similares a las de la cirugía torácica abierta, pero algunas complicaciones son exclusivas de la primera. Entre ellas se incluyen la laceración diafragmática o de órganos por la colocación del puerto y la siembra de tumores en el sitio del puerto, que a menudo pueden mitigarse con medidas preventivas. El conocimiento de las morbilidades únicas asociadas puede ayudar a aliviar la incidencia a medida que se adquiere más experiencia. Este es un ejemplo de un caso que, *a priori*, pudiese haber suscitado dudas sobre el abordaje mínimamente invasivo, sin embargo, con la experiencia adecuada y una buena planificación preoperatoria se ha realizado de forma exitosa. La tecnología sigue mejorando y las técnicas siguen evolucionando.